ISSN 2079-5343

Научно-практический рецензируемый журнал

# ЛУЧЕВАЯ ДИАГНОСТИКА И ТЕРАПИЯ

Магнитно-резонансная томография, ультразвуковая диагностика, рентгенология, компьютерная томография, ядерная медицина, лучевая терапия

№ 1 (11) 2020 г.

# COVID-19



БалтМедикал

# Томографы Philips Ingenuity — высокое качество изображения и качественная забота о пациенте

Официальный дистрибьютор
компании Phillips

PHILIPS

**Владивосток**
ул. 1-я Морская, д. 9
8 (423) 200-70-74
info-vostok@baltmedical.ru

**Екатеринбург**
ул. Энгельса, д. 36,
8 (343) 311-23-43
info-ural@baltmedical.ru

**Новосибирск**
пр-т Димитрова, 4/1
8 (383) 209-10-63
info-sib@baltmedical.ru

**Санкт-Петербург**
ул. Седова, д. 12
8 (812) 644-44-01
info@baltmedical.ru

WWW.BALTMEDICAL.RU

ISSN (print) 2079 5343 / ISSN (online) 2079-5351
http://dx.doi.org/10.22328/2079-5343

Научно-практический рецензируемый журнал

# ЛУЧЕВАЯ ДИАГНОСТИКА И ТЕРАПИЯ

Магнитно-резонансная томография, ультразвуковая диагностика, рентгенология, компьютерная томография, ядерная медицина, лучевая терапия

**Учредители:** Санкт-Петербургское радиологическое общество
ФГБУН Институт мозга человека им. Н. П. Бехтеревой РАН
Медицинская компания «АВА ПЕТЕР» и «Скандинавия»
Балтийский медицинский образовательный центр

№ 1 (11) 2020

**Президент журнала**
*Терновой Сергей Константинович*
доктор медицинских наук, профессор, академик РАН, Первый Московский государственный медицинский университет им. И. М. Сеченова, Институт кардиологии им. А. Л. Мясникова Российского кардиологического научно-производственного комплекса Минздрава России, главный специалист по лучевой диагностике ГМУ Управления делами Президента РФ, Москва, Россия

**Главный редактор**
*Трофимова Татьяна Николаевна*
доктор медицинских наук, профессор, Первый Санкт-Петербургский государственный медицинский университет им. И. П. Павлова, «Институт мозга человека им. Н. П. Бехтеревой РАН», главный внештатный специалист по лучевой и инструментальной диагностике СЗФО РФ Комитета по здравоохранению Санкт-Петербурга, Санкт-Петербург, Россия

**Заместитель главного редактора**
*Васильев Александр Юрьевич*
доктор медицинских наук, профессор, член-корреспондент Российской академии наук, Московский государственный медико-стоматологический университет, Москва, Россия

**Ответственный секретарь**
*Зорин Ярослав Петрович*
кандидат медицинских наук, доцент, Санкт-Петербургский государственный университет, научно-клинический и образовательный центр «Лучевая диагностика и ядерная медицина», Санкт-Петербург, Россия

Журнал включен в перечень российских рецензируемых научных журналов, в которых должны быть опубликованы основные научные результаты диссертаций на соискание ученых степеней доктора и кандидата наук
Журнал включен в Реферативный журнал и Базы данных ВИНИТИ, базы данных Global Health, Google Scholar, в Российский индекс научного цитирования www.elibrary.ru

**Издатель**: Балтийский медицинский образовательный центр
**Адрес журнала:** 191024, Невский пр., 137, Лит. А, пом. 22-Н. оф. 10Г, Санкт-Петербург, Россия, тел.: +7 921 956-92-55
*http://radiag.bmoc-spb.ru/jour*
*https://radiomed.ru*
e-mail: *ooo.bmoc@mail.ru*

**подписные индексы:**
**Агентство «Роспечать» 57991**
**Объединенный каталог «Пресса России» 42177**

Подписано в печать 19.03.20 г. Формат 60×84 1/8. Бумага мелованая. Печать офсетная. Печ. л. 15,25. Тираж 1000 экз.
Цена договорная. Отпечатано в типографии: ООО «РИП-СПБ», Санкт-Петербург, пер. Дмитровский, д. 7, лит. А, пом. 6-Н.

## Редакционная коллегия:


*Ананьева Наталия Исаевна* — доктор медицинских наук, профессор, научно-клинический и образовательный центр «Лучевая диагностика и ядерная медицина» института высоких медицинских технологий Санкт-Петербургского государственного университета, Санкт-Петербург, Россия

*Багненко Сергей Фёдорович* — доктор медицинских наук, профессор, академик РАН, Первый Санкт-Петербургский государственный медицинский университет им. акад. И. П. Павлова, Санкт-Петербург, Россия

*Беляков Николай Алексеевич* — доктор медицинских наук, профессор, академик РАН, Заслуженный деятель науки РФ, Северо-Западный окружной центр по профилактике и борьбе со СПИД на базе Санкт-Петербургского научно-исследовательского института эпидемиологии и микробиологии им. Пастера, Санкт-Петербург, Россия

*Вебер Виктор Робертович* — доктор медицинских наук, профессор, академик РАН, Новгородский государственный университет им. Ярослава Мудрого, г. Великий Новгород, Россия

*Жаринов Геннадий Михайлович* — доктор медицинских наук, профессор, Российский научный центр радиологии и хирургических технологий им. акад. А. М. Гранова, Санкт-Петербург, Россия

*Таразов Павел Гадельгараевич* — доктор медицинских наук, профессор, заслуженный деятель науки РФ, Российский научный центр радиологии и хирургических технологий им. акад. А. М. Гранова, Санкт-Петербург, Россия

*Тютин Леонид Авраамович* — доктор медицинских наук, профессор, Российский научный центр радиологии и хирургических технологий, Санкт-Петербург, Россия

*Чибисова Марина Анатольевна* — доктор медицинских наук, профессор, Частное образовательное учреждение дополнительного профессионального образования «Санкт-Петербургский Институт стоматологии последипломного образования» (ЧОУ «СПб ИНСТОМ»), Санкт-Петербург, Россия

*Долгушин Борис Иванович* — доктор медицинских наук, профессор, академик РАН, Лауреат премии Правительства РФ, Национальный медицинский исследовательский центр онкологии имени Н. Н. Блохина, Москва, Россия

*Завадовская Вера Дмитриевна* — доктор медицинских наук, профессор, Сибирский государственный медицинский университет, Томск, Россия

*Корниенко Валерий Николаевич* — доктор медицинских наук, профессор, академик РАН, Заслуженный деятель науки РФ, Научно-исследовательский институт нейрохирургии им. акад. Н. Н. Бурденко, Москва, Россия

*Котляров Петр Михайлович* — доктор медицинских наук, профессор, Российский научный центр рентгенорадиологии, Москва, Россия

*Лишманов Юрий Борисович* — доктор медицинских наук, профессор, член-корреспондент РАН, Заслуженный деятель науки РФ, Научно-исследовательский институт кардиологии Томского национального исследовательского медицинского центра, Томск, Россия

*Медведев Святослав Всеволодович* — доктор медицинских наук, профессор, академик РАН, Институт мозга человека им. Н. П. Бехтеревой Российской академии наук, Санкт-Петербург, Россия

*Пронин Игорь Николаевич* — доктор медицинских наук, профессор, академик РАН, Национальный медицинский исследовательский центр нейрохирургии имени акад. Н. Н. Бурденко Минздрава России, Москва, Россия

*Рахимжанова Раушан Ибжановна* — доктор медицинских наук, профессор, Заслуженный деятель РК, академик Академии профилактической медицины, Казахстанское радиологическое общество; Медицинский университет Астана, Нур-Султан, Казахстан

*Риенмюллер Райнер* — доктор медицинских наук, профессор, Медицинский университет, г. Грац, Австрия

*Рогожин Владимир Алексеевич* — доктор медицинских наук, Национальная медицинская академия последипломного обучения имени П. Л. Щупика; Радиологический центр клиники «Борис», г. Киев, Украина

*Синицын Валентин Евгеньевич* — доктор медицинских наук, профессор, Московский государственного университет им. М. В. Ломоносова, Москва, Россия

*Труфанов Геннадий Евгеньевич* — доктор медицинских наук, профессор, Национальный медицинский исследовательский центр имени В. А. Алмазова, Санкт-Петербург, Россия

*Тюрин Игорь Евгеньевич* — доктор медицинских наук, профессор, Российская медицинская академия непрерывного профессионального образования, Москва, Россия

*Шахов Борис Евгеньевич* — доктор медицинских наук, профессор, Приволжский исследовательский медицинский университет, г. Нижний Новгород, Россия

*Риццо Стефания* — доктор медицинских наук, Клиника радиологии, г. Лугано, Швейцария

*Филиппо Дель Гранде* — доктор медицинских наук, профессор, Клиника радиологии, г. Лугано, Швейцария

ISSN (print) 2079 5343 / ISSN (online) 2079-5351
http://dx.doi.org/10.22328/2079-5343

scientific peer-reviewed journal

# DIAGNOSTIC RADIOLOGY AND RADIOTHERAPY

Magnetic resonance imaging, diagnostic ultrasound, roentgenology, computed tomography, nuclear medicine, radiotherapy

**Founders:** St. Petersburg Society of Radiology
N. P. Bechtereva Institute of the Human
Brain of the Russian Academy of Sciences
Russian Finnish Medical Holding Company «AVA PETER Scandinavia»
Baltic Medical Educational Center

№ 1 (11) 2020

**President of the journal**
*Ternovoy Sergey Konstantinovich*
Dr. of Sci (Med.), Professor, Full Member of the Russian Academy of Sciences, Honored Scientist of Russian Federation, I. M. Sechenov First Moscow State Medical University, Department of A. L. Myasnikov Institute of Clinical Cardiology, Moscow, Russia

**Editor-in-chief**
*Trofimova Tatyana Nikolaenna*
Dr. of Sci. (Med.), Professor, Pavlov First State Medical University of St. Petersburg, NP Bechtereva the Russian Academy of Sciences (IBH RAS), Chief Specialist in Radiation and Instrumental Diagnostics of the North-West Federal District and St. Petersburg, St. Petersburg, Russia

**Associate Editor**
*Vasiliev Alexander Yuryevich*
Dr. of Sci. (Med.), Professor, Corresponding Member of the Russian Academy of Sciences, A. I. Yevdokimov Moscow State University of Medicine and Dentistry , Moscow, Russia

**Executive Secretary**
*Zorin Yaroslav Petrovich*
Cand. of Sci. (Med.), Associate Professor, St. Petersburg State University, Faculty of Medicine, Clinical and Educational Research Center «Radiation Diagnostics and Nuclear Medicine», St. Petersburg, Russia

The journal is included in the List of reviewed scientific journals of higher attestation Commission for publication of basic scientific results of theses database of the Russian Science Citation Index (RSCI), Global Health, Google Scholar, abstract journal and database VINITI

**Key title**: Lucevaa diagnostika i terapia **Abbreviated key title**: Lucevaa diagn. ter.

**Publisher:** Baltic Medical Educational Center
**Address:** 191024, Nevskiy pr., 137, Lit. A, pom.22-N. of. 10G,
St. Petersburg, Russia, tel.: +7 921 956-92-55
*http://radiag.bmoc-spb.ru/jour* *https://radiomed.ru*
e-mail: *ooo.bmoc@mail.ru*

**Subscription indexs:**
**Agency «Rospechat» 57991**
**Union Catalogue «The Russian Press» 42177**

**Editorial Board and Editorial Council:**

*Ananieva Natalia Isaevna* — Dr. of Sci. (Med.), Professor, Scientific-Clinical and Educational Center «Radiation Diagnostics and Nuclear Medicine», Institute of High Medical Technologies, St. Petersburg State University, St. Petersburg, Russia

*Bagnenko Sergey Fedorovich* — Dr. of Sci. (Med.), Professor, Full Member of the Russian Academy of Science. I. P. Pavlov First State Medical University of Saint-Petersburg, St. Petersburg, Russia

*Belyakov Nikolai Alekseevich* — Dr. of Sci. (Med.), Professor, Full Member of the Russian Academy of Science, Honored Man of the Russian Federation, North-West Regional Center for the Prevention and Control of AIDS and Infectious Diseases at Pasteur Institute of Epidemiology and Microbiology, St. Petersburg, Russia

*Veber Victor Robertovich* — Dr. of Sci. (Med.), Professor, Full Member of the Russian Academy of Science, Federal State Budgetary Educational Institution of Higher Education «Yaroslav-the-Wise Novgorod State University» (NovSU), Veliky Novgorod, Russia

*Zharinov Gennady Mikhailovich* — Dr. of Sci. (Med.), Professor, Russian scientific center of radiology and surgical technologies named after acad. A. M. Granov, St. Petersburg, Russia

*Tarazov Paul Gadelgaraevich* — Dr. of Sci. (Med.), Professor, Russian scientific center of radiology and surgical technologies named after acad. A. M. Granov, St. Petersburg, Russia

*Tyutin Leonid Avramovich* — Dr. of Sci. (Med.), Professor,Russian Science center of Radiological and Surgical technologies, St. Petersburg, Russia

*Chibisova Marina Anatolievna* — Dr. of Sci. (Med.), Professor, Saint-Petersburg Institute of Dental Postgraduate Education, St. Petersburg, Russia

*Dolgushin Boris Ivanovich* — Dr. of Sci. (Med.), Professor, Full Member of the Russian Academy of Science, N. N. Blokhin Russian Cancer Research Center, Moscow, Russia

*Zavadovskaya Vera Dmitrievna* — Dr. of Sci. (Med.), Professor, Siberian State Medical University, Tomsk, Russia

*Kornienko Valery Nikolaevich* — Dr. of Sci. (Med.), Professor, Full Member of the Russian Academy of Science, N. N. Burdenko National Medical Research Center of Neurosurgery, Moscow, Russia

*Kotliarov Pyotr Mikhailovich* — Dr. of Sci. (Med.), Professor, Central Research Institute of Radiology, Moscow, Russia

*Lishmanov Yuri Borisovich* — Dr. of Sci. (Med.), Professor, Corresponding Member of the Russian Academy of Sciences,Tomsk National Research Medical Center of the Russian Academy of Sciences, Tomsk, Russia

*Medvedev Svyatoslav Vsevolodovich* — Dr. of Sci. (Med.), Professor, Full Member of the Russian Academy of Science, Institute of the Human Brain. N. P. Bechtereva the Russian Academy of Sciences , St. Petersburg, Russia

*Pronin Igor Nikolaevich* — Dr. of Sci. (Med.), Professor, Full Member of the Russian Academy of Science, National Medical Research Center for Neurosurgery named after ac. N. N. Burdenko, Moscow, Russia

*Rakhimzhanova Raushan Ibzhanovna* — Dr. of Sci. (Med.), Professor, Full Member of the Republic of Kazakhstan of Science, Astana Medical University, Nur-Sultan, Kazakhstan

*Rainer Rienmüller* — Dr. of Sci. (Med.), Professor, Medical University Graz, Graz, Austria

*Rogozhin Vladimir Alekseevich* — Dr. of Sci. (Med.), Professor, Full Member of the National Academy of Medical Sciences of Ukraine, Shupyk National Medical Academy of postgraduate education, Radiological Center, Ukrainian Association of radiologists and specialists, Kiev, Ukraine

*Sinitsyn Valentin Evgenievich* — Dr. of Sci. (Med.), Professor, Moscow Lomonosov State University, Moscow, Russia

*Trufanov Gennady Evgenievich* — Dr. of Sci. (Med.), Professor, Department of the Almazov National Medical Research Centre, St. Petersburg, Russia

*Tyurin Igor Evgenievich* — Dr. of Sci. (Med.), Professor, Russian Medical Academy of Post-Graduate Education, Moscow, Russia

*Shakhov Boris Evgenievich* — Dr. of Sci. (Med.), Professor, Privolzhsky Research Medical University, Nizhny Novgorod, Russia

*Rizzo Stefania* — Dr. of Sci. (Med.), Radiology clinic, Lugano, Switzerland

*Filippe Del Grande* — Dr. of Sci. (Med.), Professor, Radiology clinic, Lugano, Switzerland

## СОДЕРЖАНИЕ


### РЕДАКЦИОННАЯ СТАТЬЯ

ИСКУССТВЕННЫЙ ИНТЕЛЛЕКТ В МЕДИЦИНЕ: СОВРЕМЕННОЕ СОСТОЯНИЕ И ОСНОВНЫЕ НАПРАВЛЕНИЯ РАЗВИТИЯ ИНТЕЛЛЕКТУАЛЬНОЙ ДИАГНОСТИКИ . . . 9
*А. А. Мелдо, Л. В. Уткин, Т. Н. Трофимова*

### ЛЕКЦИИ И ОБЗОРЫ

ЛУЧЕВЫЕ ПРОЯВЛЕНИЯ НОВОЙ КОРОНАВИРУСНОЙ ИНФЕКЦИИ COVID-19 . . . 18
*А. А. Сперанская*

СОВРЕМЕННЫЕ МЕТОДЫ СТАДИРОВАНИЯ РАКА ЖЕЛУДКА . . . 26
*А. О. Клименко, В. Е. Синицын, В. К. Лядов*

### ОРИГИНАЛЬНЫЕ СТАТЬИ

МАГНИТНО-РЕЗОНАНСНАЯ МОРФОМЕТРИЯ ГОЛОВНОГО МОЗГА ПРИ РАЗЛИЧНЫХ ВАРИАНТАХ МУЛЬТИСИСТЕМНОЙ АТРОФИИ . . . 33
*Э. В. Исхакова, А. Г. Труфанов, А. А. Юрин, А. С. Лепёхина, А. Ю. Ефимцев, В. А. Фокин*

НЕЙРОРАДИОЛОГИЧЕСКИЕ ПРИЗНАКИ СИНДРОМА ВОССТАНОВЛЕНИЯ ИММУНИТЕТА ПРИ ВИЧ-ИНФЕКЦИИ . . . 38
*Е. Г. Бакулина, Т. Н. Трофимова, А. С. Шеломов, Г. В. Катаева, Н. А. Беляков*

ВОЗМОЖНОСТИ АВТОМАТИЧЕСКИХ СИСТЕМ В ИНТЕРПРЕТАЦИИ РЕНТГЕНОГРАММ ЛЕГКИХ У ПАЦИЕНТОВ С ПОДОЗРЕНИЕМ НА ОКРУГЛОЕ ОБРАЗОВАНИЕ . . . 46
*П. В. Гаврилов, У. А. Смольникова*

ВЫЯВЛЕНИЕ ИЗБЫТОЧНОГО КОЛИЧЕСТВА НАТРИЯ В МИОКАРДЕ В УСЛОВИЯХ НАТРИЕВОЙ НАГРУЗКИ С ПОМОЩЬЮ ДВУХЭНЕРГЕТИЧЕСКОЙ КОМПЬЮТЕРНОЙ ТОМОГРАФИИ . . . 52
*Д. О. Драгунов, Е. С. Першина, А. В. Соколова, М. Ф. Проскурина, Г. П. Арутюнов, В. М. Митрохин*

СОВРЕМЕННАЯ НАВИГАЦИЯ ПРИ ТРАНСТОРАКАЛЬНОЙ БИОПСИИ ВНУТРИГРУДНЫХ НОВООБРАЗОВАНИЙ . . . 59
*Л. А. Строкова, И. А. Гарапач, А. Д. Оборнев, Т. В. Савельева, В. Г. Пищик*

УЛЬТРАЗВУКОВАЯ КОЛИЧЕСТВЕННАЯ СТЕАТОМЕТРИЯ ПЕЧЕНИ У ПАЦИЕНТОВ С ИЗБЫТОЧНОЙ МАССОЙ ЖИРА: ВОЗМОЖНОСТИ УСОВЕРШЕНСТВОВАННОЙ МЕТОДИКИ . . . 64
*Д. Ю. Венидиктова, А. В. Борсуков*

ДОКЛИНИЧЕСКОЕ ИССЛЕДОВАНИЕ ПАРАМАГНИТНОГО КОНТРАСТНОГО УСИЛЕНИЯ КОМПЛЕКСОМ MN(II) С ДИМЕРКАПТОЯНТАРНОЙ КИСЛОТОЙ ПРИ МАГНИТНО-РЕЗОНАНСНОЙ ТОМОГРАФИИ ПЕРВИЧНОЙ ОПУХОЛИ И МЕТАСТАТИЧЕСКИХ ПОРАЖЕНИЙ ПРИ РАКЕ МОЛОЧНОЙ ЖЕЛЕЗЫ . . . 70
*В. Ю. Усов, А. И. Безлепкин, А. Ю. Коваленко, М. Л. Белянин, М. А. Лучич, В. Д. Филимонов, Н. Л. Шимановский*

СРАВНЕНИЕ ДИАГНОСТИЧЕСКОЙ ЭФФЕКТИВНОСТИ МАГНИТНО-РЕЗОНАНСНОЙ ТОМОГРАФИИ С ДИФФУЗИОННО-ВЗВЕШЕННЫМ ИССЛЕДОВАНИЕМ ВСЕГО ТЕЛА И ПОЗИТРОННОЙ ЭМИССИОННОЙ ТОМОГРАФИИ/КОМПЬЮТЕРНОЙ ТОМОГРАФИИ ПРИ ОПРЕДЕЛЕНИИ СТЕПЕНИ РЕГРЕССИИ ЛИМФОМЫ ПОСЛЕ ЗАВЕРШЕНИЯ ХИМИОТЕРАПИИ: МИНСКАЯ ШКАЛА И ШКАЛА ДОВИЛЬ . . . 78
*С. А. Хоружик, Э. А. Жаврид, А. В. Дзюбан, Е. В. Суколинская, О. А. Каленик*

МАГНИТНО-РЕЗОНАНСНЫЙ ПАТТЕРН ИЗМЕНЕНИЙ МЫШЦ ТАЗОВОГО ПОЯСА И НИЖНИХ КОНЕЧНОСТЕЙ У ПАЦИЕНТОВ С ДИСФЕРЛИНОПАТИЯМИ . . . 93
*В. А. Царгуш, С. Н. Бардаков, С. С. Багненко, И. С. Железняк, З. Р. Умаханова, П. Г. Ахмедова, Р. М. Магомедова, К. Ю. Моллаева, К. З. Зульфугаров, А. А. Емельянцев, Е. Н. Чернец, И. А. Яковлев, Г. Д. Далгатов, А. А. Исаев, Р. В. Деев*

### СТАНДАРТЫ ОКАЗАНИЯ МЕДИЦИНСКОЙ ПОМОЩИ

ВИЗУАЛИЗАЦИЯ ПОРАЖЕНИЯ ЛЕГКИХ ПРИ ИНФЕКЦИИ COVID-19 . . . 106

## CONTENTS


### EDITORIAL

ARTIFICIAL INTELLIGENCE IN MEDICINE: CURRENT STATE AND MAIN DIRECTIONS OF DEVELOPMENT OF THE INTELLECTUAL DIAGNOSTICS . . . 9
*A. A. Meldo, L. V. Utkin, T. N. Trofimova*

### LECTURES AND REVIEWS

RADIOLOGICAL SIGNS OF A NEW CORONAVIRUS INFECTION COVID-19 . . . 18
*A. A. Speranskaya*

MODERN METHODS OF RADIOLOGIC STAGING OF GASTRIC CANCER . . . 26
*A. O. Klimenko, V. E. Sinitsyn, V. K. Lyadov*

### ORIGINAL RESEARCH

MAGNETIC RESONANCE MORPHOMETRY OF THE BRAIN IN DIFFERENT VARIANTS OF MULTISYSTEM ATROPHY . . . 33
*E. V. Iskhakova, A. G. Trufanov, A. A. Yurin, A. S. Lepekhina, A. Yu. Efimtsev, V. A. Fokin*

IMMUNE RECONSTITUTION INFLAMMATORY SYNDROME NEURORADIOLOGIC FEATURES IN HIV INFECTION . . . 38
*E. G. Bakulina, T. N. Trofimova, A. S. Shelomov, G. V. Kataeva, N. A. Belyakov*

POSSIBILITIES OF AUTOMATIC SYSTEMS IN INTERPRETATION OF LUNG X-RAYS IN PATIENTS WITH SUSPICION FOR ROUND FORMATIONS . . . 46
*P. V. Gavrilov, U. A. Smolnikova*

DETECTION OF EXCESS SODIUM IN THE MYOCARDIUM UNDER CONDITIONS OF SODIUM LOADING USING DUAL-ENERGY COMPUTED TOMOGRAPHY . . . 52
*D. O. Dragunov, E. S. Pershina, A. V. Sokolova, M. F. Proskurina, G. P. Arutyunov, V. M. Mitrokhin*

MODERN NAVIGATION TECHNIQUES FOR TRANSTHORACIC CORE NEEDLE BIOPSY . . . 59
*L. A. Strokova, I. A. Garapach, A. D. Obornev, T. V. Saveljeva, V. G. Pischik*

ULTRASOUND QUANTITATIVE LIVER STEATOMETRY IN OVERWEIGHT PATIENTS: THE POSSIBILITIES OF IMPROVED TECHNIQUE . . . 64
*D. Yu. Venidiktova, A. V. Borsukov*

PRE-CLINICAL STUDY OF PARAMAGNETIC CONTRAST ENHANCEMENT WITH MN(II)-DIMERCAPTOSUCCINATE COMPLEX IN MAGNETIC RESONANCE IMAGING OF PRIMARY TUMOR AND METASTATIC SPREAD OF BREAST CANCER . . . 70
*V. Yu. Ussov, A. I. Bezlepkin, A. Yu. Kovalenko, M. L. Belyanin, M. A. Lucic, V. D. Filimonov, N. L. Shimanovskii*

COMPARISON OF THE DIAGNOSTIC EFFECTIVENESS OF WHOLE BODY MAGNETIC RESONANCE IMAGING WITH DIFFUSION WEIGHTED IMAGING AND POSITRON EMISSION TOMOGRAPHY/COMPUTED TOMOGRAPHY IN DETERMINING TUMOR RESPONSE IN LYMPHOMA AFTER THE END OF CHEMOTHERAPY: MINSK SCALEAND DEAUVILLE SCALE . . . 78
*S. A. Kharuzhyk, E. A. Zhavrid, A. V. Dziuban, E. V. Sukolinskaja, O. A. Kalenik*

MRI PATTERN CHANGES IN PELVIC MUSCLE AND LOWER LIMB IN PATIENTS WITH DYSFERLINOPATHY. . . . 93
*V. A. Tsargush, S. N. Bardakov, S. S. Bagnenko, I. S. Zheleznyak, Z. R. Umakhanova, P. G. Akhmedova, R. M. Magomedova, K. U. Mollaeva, K. Z. Zulfugarov, A. A. Emelyantsev, E. N. Chernets, I. A. Yakovlev, G. D. Dalgatov, A. A. Isaev, R. V. Deev*

### STANDARDS OF MEDICAL CARE

THORACIC IMAGING IN THORACIC IMAGING IN COVID-19 INFECTION . . . 106

## ДОРОГИЕ КОЛЛЕГИ!

COVID-19 — жуткая аббревиатура. Ситуация, в которой мы все сейчас оказались беспрецедентна, по крайней мере для послевоенных лет. Мир напуган и погружается в кризис. Всемирная организация здравоохранения объявила пандемию. Идеи глобализации рушатся на глазах: все больше стран закрывают границы, перестают летать самолеты и ходить поезда, отменяются мероприятия, и, кажется, все самоизолировались. Правительство разворачивает оперативный штаб и предпринимает все меры, чтобы сдержать возможную вспышку в России — никто не хочет повторить сценарий Европы.

Для этого в каждой стране, каждой медицинской организации, в каждой специальности должен быть свой план, свои знания и компетенции. Наша специальность — не исключение. Лучевые технологии играют важнейшую роль в диагностике, мониторинге и оценке эффективности лечения вирусных пневмоний, в том числе вызванных COVID-19.

В этом номере мы начинаем серию публикаций, посвященных COVID-19. Учитывая критичность ситуации и масштаб бедствия, редколлегия сочла возможным использовать любой способ для информирования врачей о COVID-19. Зная востребованность журнала «Лучевая диагностика и терапия» широкой читательской аудиторией и доступность электронной версии, ниже представлены материалы, опубликованные нашими коллегами из Китая, в которых они обобщили первый и уникальный опыт КТ-диагностики пневмонии, вызванной коронавирусом, основанный на результатах лечения 104 пациентов с подтвержденным диагнозом, из которых 78 находились в тяжелом или критическом состоянии.



## Руководство по предотвращению и лечению COVID-19*

### III. Лучевая картина у пациентов с COVID-19

Визуализация органов грудной клетки имеет наибольшую ценность в диагностике COVID-19, мониторинге эффективности лечения. Высокоразрешающая КТ предпочтительна. Портативные (палатные) рентгеновские аппараты необходимы при обследовании нетранспортабельных пациентов. КТ обычно выполняют в день поступления. Если лечение оказывается малоэффективным, КТ может быть проведена повторно через 2–3 дня. Если клиническая картина стабильная или на фоне лечения происходит улучшение, то КТ может быть повторена через 5–7 дней. Пациентам в критическом состоянии рекомендовано выполнять рентгенограммы палатным аппаратом ежедневно.

На ранних стадиях COVID-19 проявляется на КТ мультифокальными пятнистыми затемнениями или участками понижения пневматизации по типу матового стекла, распложенными в периферических отделах лёгких, субплеврально в обеих нижних долях. Длинник таких зон в большинстве случаев параллелен плевре. Утолщение внутри- и междолькового интерстиция, которое выглядит как субплевральные ретикулярные изменения, а именно паттерн «булыжной мостовой» («crazy paving»), может быть видно на фоне матового стекла. Иногда визуализируются единичный, локальный очаг или узелковоподобные/пятнистые очаги, распределение которых повторяет ход бронхов, с периферическими изменениями по типу матового стекла. Прогрессирование заболевания, как правило, происходит на 7–10-й день, сопровождается увеличением размеров и повышением плотности зон сниженной пневматизации по сравнению с предыдущими данными лучевых исследований, с наличием зон консолидации с симптомом воздушной бронхографии. В критических случаях может наблюдаться дальнейшее расширение зон консолидации, когда лёгкие демонстрируют

* Перевод: А. С. Жорина.

диффузно повышенную плотность, так называемое «белое лёгкое». При улучшении состояния «матовое стекло» может полностью разрешиться, а в местах некоторых зон консолидации остаются фиброзные тяжи или субплевральные ретикулярные изменения. Пациенты с вовлечением нескольких долей, особенно с обширными изменениями, требуют наблюдения в связи с риском ухудшения. Те, у кого выявлены типичные КТ-признаки заболевания, должны быть изолированы и подвергнуты неоднократному повторному NAT-тестированию (nucleic acid testing — метод тестирования нуклеиновых кислот), даже если был получен отрицательный результат NAT-теста на SAR-CoV-2.

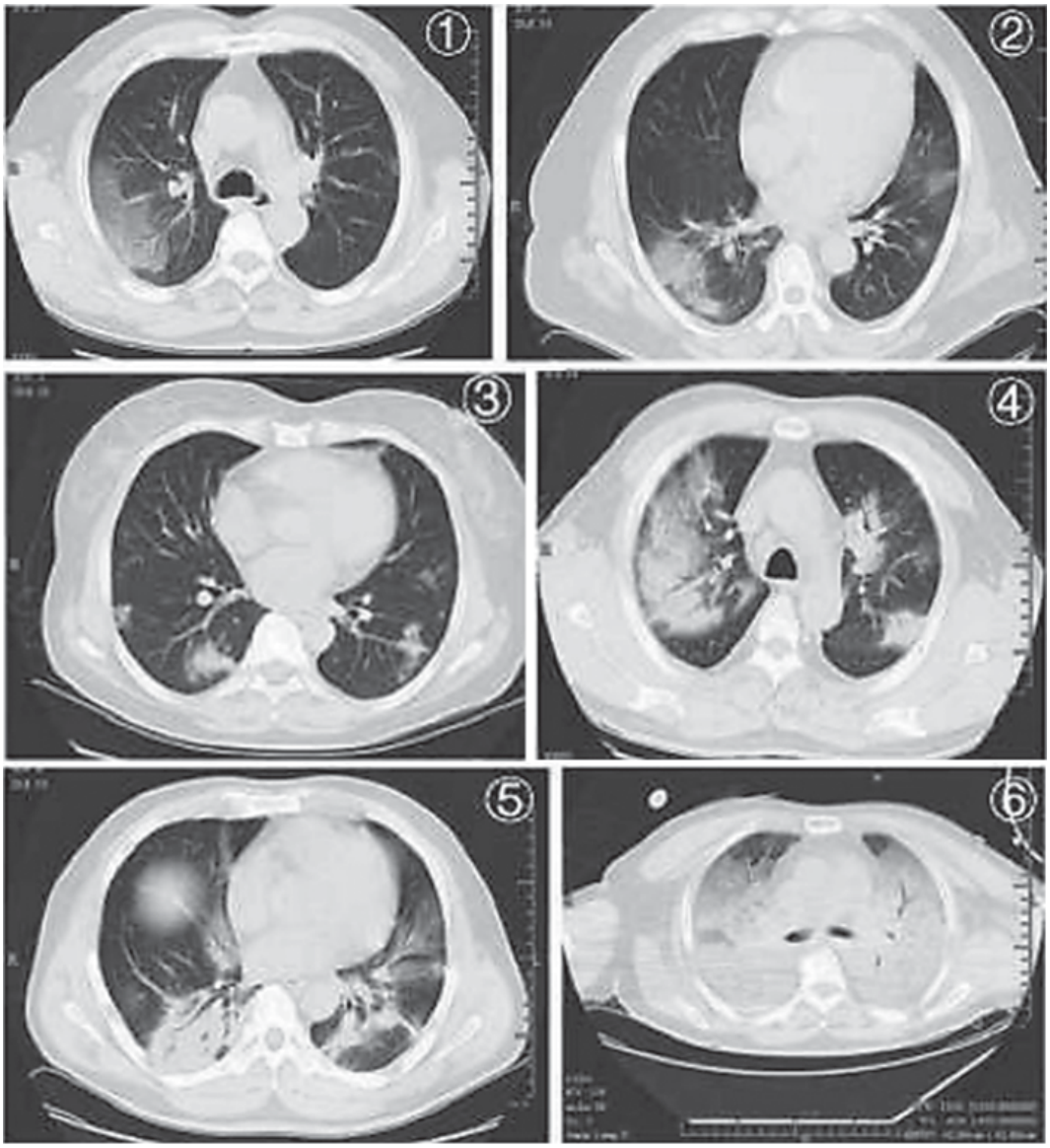


**Рисунок.** Типичная КТ-картина COVID-19: 1, 2 — пятнистое понижение пневматизации по типу «матового стекла»; 3 — очаги и пятнистое пропотевание/пропитывание (exudation); 4, 5 — мультифокальные зоны консолидации; 6 — диффузная консолидация, «белое лёгкое»

Эти материалы дополняет опубликованный в номере обзор литературы, а также руководство для рентгенологов, подготовленное Британским обществом торакальной радиологии (BSTI — *https://www.bsti.org.uk./*). 27 марта 2020 года состоялся вебинар, посвященный КТ-диагностике поражений легких при COVID-19. Ознакомится с материалами можно по ссылке: *https://drive.google.com/open?id=1eVuOrOrDIhNqjJRigxHQYxq1WqNrGd09*. Буду признательна, если вы сочтете возможным довести информацию до коллег.

Берегите себя!

С уважением,
главный лучевой диагност СЗФО России
и Комитета по здравоохранению Санкт-Петербурга
профессор *Т. Н. Трофимова*

РЕДАКЦИОННАЯ СТАТЬЯ / EDITORIAL

УДК 004.896
http://dx.doi.org/10.22328/2079-5343-2020-11-1-9-17

© Мелдо А.А., Уткин Л.В., Трофимова Т.Н., 2020 г.

# ИСКУССТВЕННЫЙ ИНТЕЛЛЕКТ В МЕДИЦИНЕ: СОВРЕМЕННОЕ СОСТОЯНИЕ И ОСНОВНЫЕ НАПРАВЛЕНИЯ РАЗВИТИЯ ИНТЕЛЛЕКТУАЛЬНОЙ ДИАГНОСТИКИ[1]

*[1,2]А. А. Мелдо*, [1]Л. В. Уткин, [3]Т. Н. Трофимова*
[1]Санкт-Петербургский политехнический университет Петра Великого, Санкт-Петербург, Россия
[2]Санкт-Петербургский клинический научно-практический центр специализированных видов медицинской помощи (онкологический), Санкт-Петербург, Россия
[3]Санкт-Петербургского государственного университета, Санкт-Петербург, Россия

Главное отличие систем искусственного интеллекта (ИИ) от простых автоматизированных алгоритмов заключается в способности к обучению, обобщению и выводу. Система ИИ обучается на множестве примеров, включая снимки, характеристики пациентов с определенным заболеванием, далее она позволяет обобщить множество таких примеров и получить некоторую общую функциональную зависимость, которая приводит в соответствие данные о пациенте и определенный диагноз. Интеллектуальной система становится при реализации этой обобщающей способности. Несмотря на то, что в настоящее время тематика ИИ становится более понимаемой и принимаемой врачами, необходимо более глубокое понимание «как это работает». В статье приводится детальный обзор применения методов и моделей искусственного интеллекта в диагностике онкологических заболеваний на основе данных мультимодальной лучевой диагностики. Даны основные понятия искусственного интеллекта и направления его использования. С точки зрения обработки данных этапы разработки систем ИИ идентичны. В статье рассмотрены этапы интеллектуальной обработки диагностических данных, которые включают создание и использование обучающих баз данных онкологических заболеваний, предварительную обработку снимков, сегментацию изображений для выделения исследуемых объектов диагностики и классификацию этих объектов для определения, являются ли они злокачественными или доброкачественными. Одной из проблем, ограничивающих принятие развития систем ИИ медицинским сообществом, является несовершенство объяснимости результатов, получаемых при помощи интеллектуальных систем. В статье затронуты важные вопросы разработки объяснительного интеллекта, отсутствие которого в настоящее время существенно тормозит внедрение и использование интеллектуальных систем диагностики в медицине. Кроме того, цель статьи — путь к развитию взаимодействия между врачом и специалистом по искусственному интеллекту.

**Ключевые слова:** искусственный интеллект, машинное обучение, онкологические заболевания, интеллектуальная диагностика

**Конфликт интересов:** авторы заявили об отсутствии конфликта интересов.

**Для цитирования:** Мелдо А.А., Уткин Л.В., Трофимова Т.Н. Искусственный интеллект в медицине: современное состояние и основные направления развития интеллектуальной диагностики // *Лучевая диагностика и терапия*. 2020. Т. 11, № 1. С. 9–17, DOI: http://dx.doi.org/10.22328/2079-5343-2020-11-1-9-17.

Контакт: *Мелдо Анна Александровна, anna.meldo@yandex.ru*

© Meldo A.A., Utkin L.V., Trofimova T.N. , 2020

# ARTIFICIAL INTELLIGENCE IN MEDICINE: CURRENT STATE AND MAIN DIRECTIONS OF DEVELOPMENT OF THE INTELLECTUAL DIAGNOSTICS*

*[1,2]Anna A. Meldo*, [1]Lev V. Utkin, [3]Tatiyana N. Trofimova*
[1]St. Petersburg Peter the Great Polytechnic University, St. Petersburg, Russia
[2]St. Peterburg Clinical Research Center of Specialized Types of Medical Care (oncological), St. Petersburg, Russia
[3]St. Petersburg University, St. Petersburg, Russia

The main difference between artificial intelligence (AI) systems and simple automated algorithms is the ability to learn, synthesize and conclude. The AI system is trained on a set of examples, including pictures, characteristics of patients with a certain disease, then it allows to generalize a lot of such examples and get some general functional dependence, which brings in line the patient data and a certain diagnosis. The system can be named intelligent if this synthetizing ability is realized. Although the AI systems are now becoming more understood and accepted by doctors, a deeper understanding of «how it

[1] Исследование выполнено за счет гранта Российского научного фонда (проект № 18-11-00078).

[1] The research was carried out at the expense of a grant from the Russian science Foundation (project No. 18-11-00078).

works» is needed. The article provides a detailed review of the application of methods and models of artificial intelligence in the diagnostics of cancer based on the of multimodal instrumental data. The basic concepts of artificial intelligence and directions of its development are presented. From the point of view of data processing, the stages of development of AI systems are identical. The stages of intellectual processing of diagnostic data are considered in the paper. They include the acquisition and use of training databases of oncological diseases, pre-processing of images, segmentation to highlight the studied objects of diagnosis and classification of these objects to determine whether they are malignant or benign. One of the problems limiting the acceptance of AI systems development by the medical community is the imperfection of the explainability of the results obtained by intelligent systems. Authors pay attention to importance of the development of so-called explanatory intelligence, because its absence currently significantly inhibits the introduction and use of intelligent diagnostic systems in medicine. In addition, the purpose of the article is a way to develop the interaction between a radiologists and data scientists.
**Key words:** artificial intelligence, machine learning, oncological diseases, intellectual diagnostics

**Conflict of interest:** the authors stated that there is no potential conflict of interest.

**For citation:** Meldo A.A., Utkin L.V., Trofimova T.N. Artificial intelligence in medicine: current state and main directions of development of the intellectual diagnostics // *Diagnostic radiology and radiotherapy*. 2020. Vol. 11, No. 1. P. 9–17, DOI: http://dx.doi.org/10.22328/2079-5343-2020-11-1-9-17.

Contact: *Meldo Anna Alexandrovna, anna.meldo@yandex.ru*

**Искусственный интеллект: особенности реализации.** Стремительное развитие в последние годы методов искусственного интеллекта (ИИ) и, в частности, машинного обучения (МО), привели к тому, что появилось целое направление, связанное с разработкой и использованием интеллектуальных систем в медицине, которая, как оказалось, является одной из наиболее востребованных и перспективных областей применения и реализация современных методов МО и ИИ. Рост числа научных, практических и рекламных публикаций на тему применения ИИ в медицине, появление новых интеллектуальных систем и возрастающий интерес к новым разработкам со стороны медицинского сообщества делает актуальным анализ и систематизацию существующих подходов, связанных с использованием ИИ. Интерес к данному вопросу «подогревается» новостями об успешных полученных результатах в ряде задач, например, в задаче диагностики меланомы, когда 58 экспертов-дерматологов не смогли превзойти интеллектуальную систему по точности диагностирования [1].

Прежде всего, необходимо отметить главное отличие систем ИИ от других существующих алгоритмов. Оно заключается в том, что система ИИ обучается на множестве примеров, включая снимки, характеристики пациентов с определенным заболеванием. Эффективная система ИИ позволяет обобщить множество таких примеров и получить некоторую общую функциональную зависимость, которая приводит в соответствие данным о пациенте определенный диагноз. Это, в свою очередь, позволяет для нового пациента на основе его характеристик также получать диагноз с заданной точностью. Именно обобщающая способность систем при обучении делает их интеллектуальными. При этом вид этой зависимости в большинстве случаев неизвестен, вследствие его чрезвычайной сложности. Основной акцент на обучении систем ИИ ни в коем случае не отрицает использования комбинированного подхода, когда наряду с процессом обучения применяются определенные знания в виде правил, априори известные из медицинского опыта и позволяющие существенно упростить постановку диагноза. Такие правила составляли основу для так называемых экспертных систем, которые в свое время были одним из основных направлений развития ИИ, но в настоящее время уступили место системам, основанным на обучении. К сожалению, использование комбинированного подхода в современных системах в основном ограничивается тем, что существующие правила включаются в структуры данных о пациентах в виде отдельных атрибутов или признаков, что сводится к простому обучению. Тем не менее именно комбинация различных подходов может стать в будущем основой для более эффективных систем ИИ как в медицине, так и в других прикладных областях.

**Диагностика и персонализированная медицина: два основных направления использования искусственного интеллекта.** Систематизацию или классификацию систем ИИ в медицине можно начать с выделения двух основных или глобальных направлений разработки методов и использования ИИ. К первому направлению относится диагностика заболеваний на основе интеллектуального анализа данных о пациенте, который включают результаты компьютерной томографии (КТ), магнитно-резонансной томографии (МРТ), ультразвукового исследования (УЗИ), позитронно-эмиссионной томографии (ПЭТ), электроэнцефалографии (ЭЭГ), клинических анализов, анамнеза пациента, его генетического анализа, т.е. совокупности любых данных, которые бы позволили принимать решение о заболевании с определенной вероятностью. Основная задача использования ИИ в рамках первого направления заключается именно в постановке диагноза. Сегодня оно является основным, что связано, прежде всего, с возможностью получения большого объема данных пациентов по заболеваниям и возможностью на их основе обучения интеллектуальных систем. К настоящему времени накопилось огромное количество снимков, изображений, исследований, характеризующих пациентов с тем или

ностью процедуры является то, что сиамская сеть находит заданное число ближайших «известных» новообразований и врач может видеть их, чтобы принять окончательное решение о диагнозе. ИСД в этом случае объясняет, почему поставлен определенный диагноз и какие новообразования близки к новому.

**Заключение.** Развитие новых подходов к разработке ИСД создает перспективу для того, чтобы эти системы стали настоящими помощниками врачей при диагностировании опухолей различных локализаций. Необходимо отметить, что в большинстве случаев роль врача в постановке диагноза неоспорима как с психологической, так и с юридической точки зрения. Пациенты не готовы и, скорее всего, не будут готовы опираться только на данные ИСД, какой бы эффективной она не была, также и ответственность за вынесение решения не может быть возложена на машину. По этой причине авторам представляется, что ИСД, выступая в роли помощника, позволит диагносту принимать более обоснованные решения. Вместе с тем процесс принятия решения у профессионала основывается не только на анализе паттернов заболевания на полученных изображениях, но и на комплексе сведений, включающих анамнестические, клинические, лабораторные данные, и даже, в некоторой степени, интуиции. Таким образом, постоянное взаимодействие рентгенолога и ИСД с точки зрения взаимного обучения позволит значительно повысить качество принимаемых решений как системы, так и врача.

При чтении списка литературы можно заметить, что большинство источников, на которые есть ссылки в статье, являются препринтами из известного архива электронных публикаций научных статей «arxiv.org». Это связано с тем, что развитие всех направлений ИИ настолько стремительное, что материал большинства статей, публикуемых в журналах, устаревает, не успев выйти. И поэтому «arxiv.org» наряду с другими архивами электронных публикаций, например с «bioRxiv.org», является одним из наиболее актуальных источником информации.

В статье также практически не затронуты вопросы второго направления использования искусственного интеллекта в медицине — определения оптимального лечения, ориентированного на конкретного пациента, т.е. реализации концепции персонализированной медицины. Дело в том, что это — отдельное направление реализации методов искусственного интеллекта, рассмотрение которого требует отдельной статьи, планируемой в ближайшем будущем.

## ЛИТЕРАТУРА/REFERENCES


1. Haenssle H.A., Fink C., Schneiderbauer R., Toberer F., Buhl T., Blum A., Kalloo A., Hassen A.B.H., Thomas L., Enk A., Uhlmann L. Man against machine: diagnostic performance of a deep learning convolutional neural network for dermoscopic melanoma recognition in comparison to 58 dermatologists // *Annals of Oncology*. 2018. Vol. 29 (8). P. 1836–1842. DOI: 10.1093/annonc/mdy166.
2. Armato III S.G., McLennan G. et al. The lung image database consortium (LIDC) and image database resource initiative (IDRI): a completed reference database of lung nodules on CT scans // *Medical Physics*. 2011. Vol. 38 (2). P. 915–931. DOI: 10.1118/1,3528204.
3. Menze B.H., Jakab A. et al. The Multimodal Brain Tumor Image Segmentation Benchmark (BRATS) // *IEEE Trans. Med. Imaging*. 2015. No. 34. P. 1993–2024, DOI: 10,1109 / TMI.2014.2377694.
4. Bilic P., Christ P.F. et al. The Liver Tumor Segmentation Benchmark (LiTS) // *arXiv:* 1901.04056, Jan 2019.
5. Xian M., Zhang Y., Cheng H.D., Xu F., Huang K., Zhang B., Ding J., Ning C., Wang Y. A Benchmark for Breast Ultrasound Image Segmentation (BUSIS) // *arXiv:* 1801.03182, Jan 2018.
6. Codella N.C.F., Gutman D. et al. Skin lesion analysis toward melanoma detection: A challenge at the 2017 International Symposium on Biomedical Imaging (ISBI), hosted by the international skin imaging collaboration (ISIC) // *CoRR*. 2017. Vol. abs/1710.05006.
7. Litjens G. et al. Evaluation of prostate segmentation algorithms for MRI: the PROMISE12 challenge // *arXiv:* 18.2, Feb. 2014. eemcs-eprint-24608. P. 359–373. DOI: 10.1016/j.media.2013.12.002.
8. Tschandl P., Rosendahl C., Kittler H. The HAM10000 Dataset: A Large Collection of Multi-Source Dermatoscopic Images of Common Pigmented Skin Lesions // *arXiv*. 1803.10417, Mar 2018.
9. Clark K., Vendt B., Smith K. et al. The Cancer Imaging Archive (TCIA): Maintaining and Operating a Public Information Repository // *Journal of Digital Imaging*. 2013. Vol. 26, No. 6. P. 1045–1057. DOI: 10,1007/s10278-013-9622-7
10. Shao H., Cao L., Liu Y. A detection approach for solitary pulmonary nodules based on CT images // I*n Computer Science and Network Technology (ICCSNT) 2012 2nd International Conference On. Changchun*. 2012. P. 1253–1257.
11. Geremia E., Menze B.H., Ayache N. Spatially adaptive random forests // *2013 IEEE International Symposium on Biomedical Imaging: From Nano to Macro. IEEE*, 2013. P. 1332–1335. DOI: 10.1007/s11749-016-0482-6.
12. Breiman L. Random forests // *Machine Learning*. 2001. Vol. 45, No. 1. P. 5–32.
13. Zhou Z.-H., Feng J. Deep forest: Towards an alternative to deep neural networks // *Proceedings of the 26th International Joint Conference on Artificial Intelligence (IJCAI'17)*, pp. 3553–3559, Melbourne, Australia, 2017.
14. Utkin L.V., Konstantinov A.V., Meldo A.A. Deep Forest as a framework for a new class of machine learning models // *National Science Review*. 2019. DOI: 10.1093/nsr/nwy151.
15. Николенко С., Кадурин А., Архангельская Е. *Глубокое обучение*. СПб.: Питер, 2018. 480 с. [Nikolenko C., Kadurin A., Archangelskaya E. *Deep learning*. 2018. 480 p. (In Russ.)].
16. Badrinarayanan V., Kendall A., Cipolla R. SegNet: A deep convolutional encoder-decoder architecture for image segmentation // *IEEE Transactions on Pattern Analysis and Machine Intelligence*. 2017. Vol. 39, No. 12. P. 2481–2495.
17. Long J., Shelhamer E., Darrell T. Fully Convolutional Networks for Semantic Segmentation // *Proceedings of the IEEE Conference on Computer Vision and Pattern Recognition*, 2015. P. 3431–3440.
18. Ronneberger O., Fischer P., Brox T. U-Net: Convolutional Networks for Biomedical Image Segmentation // *arXiv:*1505.04597, May 2015.
19. Uday K.U., Rafi A.M., Hoque R., Hasan M.K. Lung Cancer Tumor Region Segmentation Using Recurrent 3D-DenseU-Net // *arXiv:* 1812.01951, Dec 2018.
20. Agnes S.A., Anitha, J., Peter J.D. Automatic lung segmentation in low-dose chest CT scans using convolutional deep and wide network (CDWN) // *Neural Computing and Applications*. 2018. P. 1–11, DOI: 10.1007/s00521-018-3877-3.
21. Aresta G., Jacobs C., Araujo T., Cunha A., Ramos I., van Ginneken B., Campilho A. iW-Net: an automatic and minimalistic interactive lung nodule segmentation deep network // *arXiv:* 1811.12789, Nov 2018.
22. Ben-Cohen A., Diamant I., Klang E., Amitai M., Greenspan H. Fully convolutional network for liver segmentation and lesions detection // *International Workshop on Large-Scale Annotation of Biomedical Data and Expert Label Synthesis, Springer*. 2016. P. 77–85. DOI: 10.1007/978-3-319-46976-8_9.
23. Wang G., Li W., Ourselin S., Vercauteren T. Automatic brain tumor segmentation using cascaded anisotropic convolutional neural networks // *Brainlesion: Glioma, Multiple Sclerosis, Stroke and Traumatic Brain Injuries. Springer International Publishing*. 2018. P. 178–190
24. Lee J., Oh J.E., Kim M.J., Hur B.Y., Cho S.A., Sohn D.K. Fully Convolutional Network-based Multi-Task Learning for Rectum and Rectal Cancer Segmentation // *arXiv:* 1901.07213. Mar 2017.
25. Yu Q., Shi Y., Sun J., Gao Y., Dai Y., Zhu J. Crossbar-Net: A Novel Convolutional Network for Kidney Tumor Segmentation in CT Images // *arXiv:* 1804.10484, Apr 2018.

26. Tan M., Deklerck R., Jansen B., Bister M., Cornelis J. A novel computer-aided lung nodule detection system for CT images // *Medical physics*. 2011. Vol. 38 (10). P. 5630–5645. DOI: 10,1118 / 1,3633941
27. Zhou T., Lu H., Zhang J., Shi H. Pulmonary nodule detection model based on svm and ct image feature-level fusion with rough sets // *BioMed Research International* (Article ID 8052436). 2016. Vol. 113. DOI: 10,1155/2016/8052436
28. Walawalkar D. A fully automated framework for lung tumour detection, segmentation and analysis // *arXiv:* 1801.01402, Jan 2018.
29. Farag A.A., Ali A., Elshazly S. Feature fusion for lung nodule classification // *International Journal of Computer Assisted Radiology and Surgery*. 2017. Vol. 12 (10). P. 1809–1818, DOI: 10,1007/s11548-017-1626-1.
30. Мелдо А.А., Уткин Л.В. Обзор методов машинного обучения в диагностике рака легкого // *Искусственный интеллект и принятие решений*. 2018. № 3. С. 28–38. [Meldo A.A., Utkin L.V. A review of the intelligent lung cancer diagnosis methods. *Artificial intelligence and making decisions*, 2018, No. 3, pp. 28–38 (In Russ.)] DOI 10.14357/20718594180313.
31. Мелдо А.А., Уткин Л.В., Моисеенко В.М. Алгоритмы диагностики XXI века. Искусственный интеллект в распознавании рака легкого // *Практическая онкология*. 2018. Т. 19. № 3. С. 292–298. [Meldo A.A., Utkin L.V., Moiseenko V.M. XXI century diagnostic algorithms. Artificial intelligence in lung cancer detection, *Practical oncology*. 2018, Vol. 19, No. 3, pp. 292–298 (In Russ.)]. DOI: 10.31917/1903292.
32. Моисеенко В.М., Мелдо А.А., Уткин Л.В., Прохоров И.Ю., Рябинин М.А., Богданов А.А. Автоматизированная система обнаружения объемных образований в легких как этап развития искусственного интеллекта в диагностике рака легкого // *Лучевая диагностика и терапия*. 2018. № 3. С. 62–68. [Moiseenko V.M., Meldo A.A., Utkin L.V., Prokhorov I.Y., Ryabinin M.A., Bogdanov A.A. Automatic detection system of lung masses as a stage of the artificial intelligence development in the diagnostics of lung cancer. *Radiological diagnostics and therapy*, 2018, No. 3, pp. 62–68 (In Russ.)]. DOI: 10.22328/2079-5343-2018-9-3-62-68.
33. Kingma D.P., Welling M. Auto-Encoding Variational Bayes // *arXiv:* 1312.6114v10, May 2014.
34. Taha A., Lo P., Li J., Zhao T. Kid-Net: Convolution Networks for Kidney Vessels Segmentation from CT-Volumes // *arXiv:* 1806.06769, Jun 2018.
35. Tan J., Jing L., Huo Y., Tian Y., Akin O. LGAN: Lung Segmentation in CT Scans Using Generative Adversarial Network // *arXiv:* 1901.03473, Jan 2019.
36. Bulten W., Litjens G. Unsupervised Prostate Cancer Detection on H&E using Convolutional Adversarial Autoencoders // *arXiv:* 1804.07098, Apr 2018.
37. Ren J., Hacihaliloglu I., Singer E.A. et al. Adversarial Domain Adaptation for Classification of Prostate Histopathology Whole-Slide Images // *arXiv:* 1806.01357, Jun 2018.
38. Lu Y., Xu P. Anomaly Detection for Skin Disease Images Using Variational Autoencoder // *arXiv:* 1807.01349, Jul 2018.
39. Holzinger A., Biemann C., Pattichis C.S., Kell D.B. What do we need to build explainable AI systems for the medical domain? // *arXiv:* 1712.09923, Dec 2017.
40. Bromley J., Bentz J.W., Bottou L., Guyon I., LeCun Y., Moore C., Sackinger E., Shah R. Signature verification using a Siamese time delay neural network // *International Journal of Pattern Recognition and Artificial Intelligence*. 1993. Vol. 7 (4). P. 737–744.
41. Koch G., Zemel R., Salakhutdinov R. Siamese neural networks for one-shot image recognition // *Proceedings of the 32nd International Conference on Machine Learning*. 2015. Vol. 37. P. 1–8.

Поступила в редакцию / Received by the Editor: *05.02.2019 г.*

**Сведения об авторах:**

*Мелдо Анна Александровна* — кандидат медицинских наук, старший научный сотрудник научно-исследовательской лаборатории нейросетевых технологий и искусственного интеллекта федерального государственного автономного образовательного учреждения высшего образования «Санкт-Петербургский политехнический университет Петра Великого»; 195251, Санкт-Петербург, Политехническая ул., д. 29; заведующая отделением лучевой диагностики Государственного бюджетного учреждения здравоохранения «Санкт-Петербургский клинический научно-практический центр специализированных видов медицинской помощи (онкологический)»; 197758, Санкт-Петербург, пос. Песочный, Ленинградская ул., д. 68, лит. А; ORCID 0000-0002-4906-9901, SPIN 7434-6468; e-mail: anna.meldo@yandex.ru;

*Уткин Лев Владимирович* — доктор технических наук, профессор, директор высшей школы прикладной математики и вычислительной физики, заведующий научно-исследовательской лаборатории нейросетевых технологий и искусственного интеллекта федерального государственного автономного образовательного учреждения высшего образования «Санкт-Петербургский политехнический университет Петра Великого»; 195251, Санкт-Петербург, Политехническая ул., д. 29; ORCID 0000-0002-5637-1420, SPIN 6420-0722; e-mail: lev.utkin@mail.ru;

*Трофимова Татьяна Николаевна* — доктор медицинских наук, профессор кафедры рентгенологии и радиологии федерального государственного бюджетного образовательного учреждения высшего образования «Первый Санкт-Петербургский государственный медицинский университет им. акад. И.П.Павлова» Минздрава России; 197022, Санкт-Петербург, ул. Льва Толстого, д. 6–8; заместитель генерального директора/главный врач медицинской компании «АВА-Петер», директор научно-клинического и образовательного центра «Лучевая диагностика и ядерная медицина» федерального государственного бюджетного образовательного учреждения высшего образования «Санкт-Петербургский государственный университет»; 199034, Санкт-Петербург, Университетская набережная, д. 7–9; e-mail: trofimova-TN@avaclinic.ru.

**Открыта подписка на 2-е полугодие 2020 года.**

**Подписные индексы:**

**Агентство «Роспечать» 57991**

**ООО «Агентство „Книга-Сервис"» 42177**

ЛЕКЦИИ И ОБЗОРЫ / LECTURES AND REVIEWS

УДК 616-022.7/.9-073.75
http://dx.doi.org/10.22328/2079-5343-2020-11-1-18-25

© *Сперанская А.А., 2020 г.*

# ЛУЧЕВЫЕ ПРОЯВЛЕНИЯ НОВОЙ КОРОНАВИРУСНОЙ ИНФЕКЦИИ COVID-19

*А. А. Сперанская*
Первый Санкт-Петербургский государственный медицинский университет им. акад. И. П. Павлова, Санкт-Петербург, Россия

*Цель исследования:* оценить лучевые паттерны новой коронавирусной инфекции COVID-19. *Материалы и методы.* Обзор литературных источников. *Результаты.* COVID-19 вызывает острую тяжелую форму вирусной пневмонии. Лучевая диагностика COVID-19 очень важна, так как компьютерная томография (КТ) может быть первым исследованием, которое демонстрирует признаки вирусного поражения легких, позволяет оценить тяжесть поражения и неблагоприятные прогностические признаки его дальнейшего развития. Первичным КТ-паттерном COVID-19 является картина инфильтрации отдельных вторичных легочных долек по типу «матового стекла» (симптом «сухого листа») с последующим уменьшением объема поражения при благоприятном развитии событий либо их нарастании, присоединении КТ-картины «булыжной мостовой» и появлении в зоне «матового стекла» альвеолярной инфильтрации при неблагоприятном варианте течения заболевания. Эти симптомы являются предвестниками развития респираторного дистресс-синдрома. При более позднем первичном обследовании первичными КТ-симптомами становится паттерн «булыжной мостовой» и участки альвеолярной инфильтрации, что коррелирует с неблагоприятным дальнейшим течением и исходом. Отмечено, что для вирусной пневмонии при COVID-19 было характерно расположение изменений в задних субплевральных и перибронхиальных отделах. Все авторы подтверждали, что полости, узловые образования, плевральные и перикардиальные выпоты и лимфаденопатия при COVID-19 отсутствовали. В процессе наблюдения были предложены количественные характеристики поражения с балльной оценкой, использование которых может помочь в определении прогноза. Также была определена временная стадийность процесса и формирование у части больных остаточных изменений в легких, которые, как при гриппозной пневмонии H1N1 (2008–2019 гг., 2015–2016 гг.) и атипичной пневмонии SARS-CoV-2 (2003 г.), могут запускать процессы развития прогрессирующего легочного фиброза. Отмечается необходимость частого проведения КТ-исследований (каждые 4 дня) для возможности своевременной оценки быстрой динамики и изменения лечебной тактики. Анализ результатов обследования должны проводить минимум два рентгенолога, имеющих опыт работы в торакальной радиологии, с привлечением третьего независимого эксперта, в случае расхождения мнений. Все авторы подтверждали низкую информативность традиционной рентгенографии в оценке вирусного поражения легких, в некоторых исследованиях не выполнялась рентгенография грудной клетки, применяли только КТ как более чувствительный метод выявления ранних изменений, по аналогии с предыдущими вспышками коронавируса. Однако роль традиционной рентгенографии признавалась несомненной при оценке изменений в условиях реанимации. *Выводы.* Накопление опыта клинико-лучевого обследования больных COVID-19 позволил определить лучевую семиотику процесса, важную для определения лечебной тактики.

**Ключевые слова:** компьютерная томография, вирусная пневмония, COVID-19

**Финансирование.** Исследование не имело спонсорской поддержки.

**Конфликт интересов:** автор заявил об отсутствии конфликта интересов.

**Для цитирования:** Сперанская А.А. Лучевые проявления новой коронавирусной инфекции COVID-19 // *Лучевая диагностика и терапия*. 2020. Т. 11, № 1. С. 18–25, DOI: http://dx.doi.org/10.22328/2079-5343-2020-11-1-18-25.

Контакт: *Сперанская Александра Анатольевна, a.spera@mail.ru*

© *Speranskaya A.A., 2020*

# RADIOLOGICAL SIGNS OF A NEW CORONAVIRUS INFECTION COVID-19

*Alexandra A. Speranskaya*
Pavlov First St. Petersburg State Medical University, St. Petersburg, Russia

*Purpose.* To evaluate the radiological patterns of a new COVID-19 coronavirus infection. *Materials and methods.* Review of literature sources. *Results.* COVID-19 causes the acute severe viral pneumonia. Radiological diagnostics of COVID-19 is very important, because CT can be the first study that shows the signs of viral lung lesion, and allows to assess the severity of the lesion and adverse prognostic signs of its further development. The initial CT pattern of COVID-19 is a pattern of infiltration of secondary pulmonary lobules on the type of «frosted glass» (a symptom of «dry leaf») with a subsequent decrease in the volume of lesions at favorable results, or their increase, accession of CT pattern of «cobblestone road» and the appearance in

the area of «frosted glass» the alveolar infiltration in unfavorable course of disease. These symptoms are the precursors to the development of respiratory distress syndrome. At a later primary examination, the primary CT symptoms are the pattern of «cobblestone road» and areas of alveolar infiltration, which correlates with an unfavorable further course and outcome. There was noted that viral pneumonia in COVID-19 was characterized by the location of changes in the posterior subpleural and peribronchial areas. All authors confirmed that cavities, nodules, pleural and pericardial effusions, and lymphadenopathy were absent in COVID-19. In the course of observation, quantitative characteristics of the lesions with a score were proposed, the use of which can help in determining the prognosis. Also identified temporary staging of the process and the formation in some of patients the residual changes in the lungs the same as in influenza pneumonia H1N1 (2008–9гг, 2015–16.) and SARS SARS-CoV-2 (2003)which can start the process of development of progressive pulmonary fibrosis. There is a need for frequent CT studies (every 4 days) to enable timely assessment of rapid dynamics and changes in treatment tactics. The analysis of the results of the examination should be performed by at least 2 radiologists experienced in thoracic radiology, with the involvement of a third independent expert, in case of disagreement. All the authors confirmed the low information content of traditional radiography in assessing viral lung lesions. In some studies, chest radiographs were not performed, only CT as a more sensitive method for detecting early changes, similar to previous outbreaks of coronavirus. However, the role of traditional radiography was recognized as unquestionable when evaluating changes in reanimation department conditions. *Conclusions.* The accumulation of experience in clinical and radiological examination of COVID-19 patients allowed to determine the radiological semiotics of the process, which is important for determining the treatment tactics.

**Key words:** computed tomography, viral pneumonia, COVID-19

**Financing.** The study did not have sponsorship.

**Conflict of interests:** the author stated that there is no potential conflict of interests.

**For citation:** Speranskaya A.A. Radiological signs of a new coronavirus infection COVID-19 // *Diagnostic radiology and radiotherapy.* 2020. Vol. 11, No. 1. P. 18–25, DOI: http://dx.doi.org/10.22328/2079-5343-2020-11-1-18-25.

Contact: *Speranskaya Alexandra Anatolyevna, a.spera@mail.ru*

31 декабря 2019 года Всемирная организация здравоохранения (ВОЗ) предупредила о нескольких случаях респираторного заболевания неизвестного происхождения, возникшего в городе Ухань, провинции Хубэй в Китае, с клиническими признаками, напоминающими симптомы вирусной пневмонии и проявляющимися лихорадкой, кашлем и одышкой.

К 1 января 2020 г. заболевание было типировано как разновидность коронавирусной инфекции COVID-19 (аббревиатура от англ. COrona VIrus Disease 2019). Шифр заболевания по МКБ-10 U07.1. Это потенциально тяжелая острая респираторная инфекция, вызываемая вирусом SARS-CoV-2, представляет собой опасное заболевание, которое может протекать как в форме острой респираторной вирусной инфекции легкого течения, так и в тяжелой форме. COVID-19 является седьмым членом семейства коронавирусов, которое включает коронавирус респираторного синдрома Ближнего Востока (MERS-CoV) и коронавирус тяжелого острого респираторного синдрома (SARS-CoV) и представляет собой бета-коронавирус группы 2B с генетическим сходством по меньшей мере на 70% с SARS-CoV.

Инкубационный период COVID-19 обычно составляет 3–7 дней, но не более 14 дней, инфицирование происходит во время инкубационного периода. Основными симптомами являются повышение температуры тела (выше 38° С), слабость, сухой кашель и диарея.

Диагностическими критериями пневмонии COVID-19 являются:

1) эпидемиологический анамнез — контакт с лихорадящими пациентами с респираторными симптомами из эпидемиологического очага в течение 14 дней до начала болезни;

2) клинические проявления — лихорадка, пневмония на КТ, нормальное или уменьшенное количество лейкоцитов в крови, снижение количества лимфоцитов;

3) лабораторная диагностика — флюоресцентная полимеразная цепная реакция на COVID-19 в мазках из горла или нижних дыхательных путей.

Осложнениями COVID-19 являются вирусная пневмония, острый респираторный дистресс-синдром и дыхательная недостаточность с риском смерти. Примерно в 15% случаев заболевание протекает в тяжелой форме с необходимостью применения кислородной терапии, в 5% состояние больных критическое. Летальность заболевания оценивается примерно в 2,3%. Согласно анализу 1099 пациентов по состоянию на 28 февраля 2020 года у 91,1% пациентов с COVID-19 диагностировалась пневмония.

Тяжелое состояние пациентов, проявление легочных симптомов поражения (кашель, одышка) и высокая вероятность возникновения вирусной пневмонии при COVID-19 привели к быстрому и многократному проведению КТ у этой группы больных, что позволило выявить первичные признаки заболевания, их последующую трансформацию и наиболее неблагоприятные лучевые симптомы, соответствующие тяжелому течению процесса.

Первичные симптомы поражения бронхолегочной системы при COVID-19 на КТ были описаны целым рядом авторов. Так, Cases Xiaoqi Lin, Zhenyu Gong, Zuke Xiao и соавт. [1] при анализе лучевой картины у двух пациентов выявили множественные участки уплотнения легочной ткани альвеолярного характера и по типу «матового стекла» с перибронхиальной и субплевральной локализацией и преимущественным поражением нижних долей. Ни у одно-

го из пациентов не наблюдалось плеврального выпота или лимфаденопатии.

Отмечено, что обнаружение типичных лучевых симптомов COVID-19 впоследствии было подтверждено данными ПЦР, что может свидетельствовать о высокой информативности и специфичности выявления КТ-симптомов поражения как метода первичной диагностики.

Аналогичные данные были получены Xingzhi Xie1, Zheng Zhong, Wei Zhao [2] при анализе результатов лучевого обследования 7 пациентов с негативной ПЦР COVID-19, что позволило им сделать вывод о том, что вирусная пневмония на КТ может предшествовать положительным результатам теста ПЦР. Это делает возможным и необходимым использование компьютерной томографии грудной клетки в качестве инструмента скрининга для пациентов с подозрением на COVID-19.

В качестве оцениваемых лучевых паттернов при COVID-19 предлагались: КТ-картина «матового стекла», смешанные альвеолярно-интерстициальные уплотнения, выявление тракционных бронхоэктазов, утолщение бронхиальной стенки, паттерн «сетчатости» — КТ-картина «булыжной мостовой», субплевральные полосы уплотнения легочной ткани (пластинчатые ателектазы) и расширение сосудов. Обязательно оценивалось распределение измененных участков легочной ткани (субплевральное, перибронхиальное, по зонам и долям легкого), обращалось внимание на то, что оценивать изменения должны два опытных рентгенолога.

Feng Pan, Tianhe Ye, Peng Sun и соавт. [3] представили типичные лучевые симптомы поражения при COVID-19 (рис. 1).

изменений на КТ при COVID-19 двусторонние участки уплотнения альвеолярного характера и по типу «матового стекла», иногда округлой формы с преимущественно периферическим распределением. Они отмечают, что полости, узлы, плевральные и перикардиальные выпоты и лимфаденопатия отсутствовали. Рентгенограммы грудной клетки не выполнялись, применялась только КТ как более чувствительный метод выявления ранних изменений, по аналогии с предыдущими вспышками коронавируса.

При COVID 19 также как и при гриппозной пневмонии H1N1 эпидемий 2008–2009 гг. и 2015–2016 гг. в России, на КТ определялся паттерн интерстициальной инфильтрации отдельных вторичных легочных долек (симптом «сухого листа»). Длительное динамическое наблюдение пациентов с последствиями перенесенной пневмонии гриппа А H1N1 в ПСПбГМУ им. акад. И. П. Павлова выявило, что симптом «сухого листа» при своевременной адекватной терапии полностью разрешался, либо формировался в проявления минимальных интерстициальных изменений (МИИ). У 7% больных отмечалась последующая трансформация МИИ в типичную картину идиопатического легочного фиброза (ИЛФ) [6] рис. 2.

Исследования H. J. Koo, S. Lim, J. Choe и соавт. [7] показали, что гриппозная пневмония имеет тенденцию поражать нижние отделы легких. Wang и соавт. [8] подтвердили, что пневмония H7N9 имела преобладающее распространение в правом нижнем легком. По данным Y. Yuan, X. F. Tao, Y. X. Shi и соавт. [9] и K. T. Wong, G. E. Antonio, D. S. Hui и соавт. [10] пневмоническая инфильтрация при H1N1 и SARS локализовалась в субплевральных отделах. N. R. Qureshi, T. T. Hien, J. Farrar и соавт.

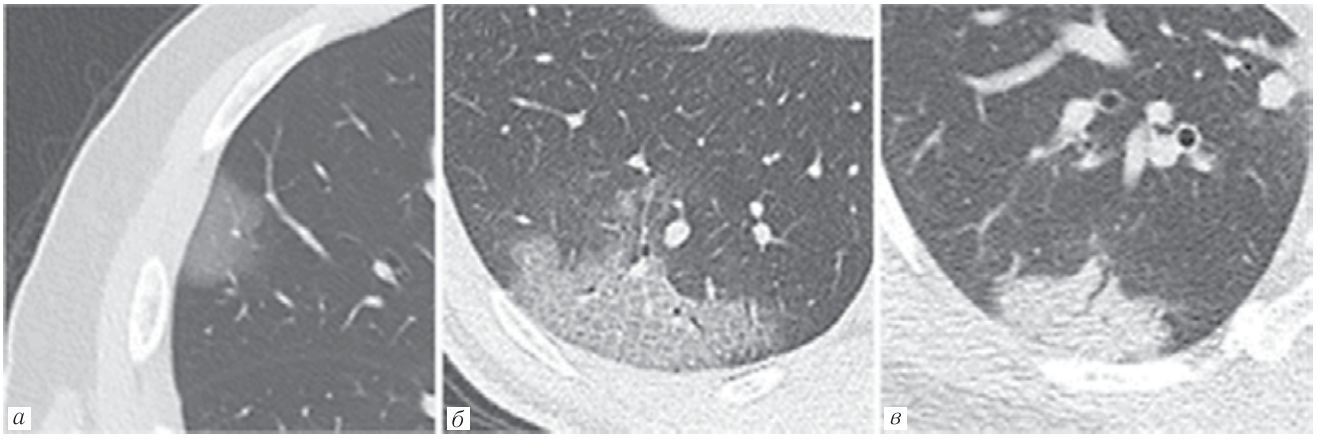


**Рис. 1.** Типичные лучевые симптомы поражения при COVID-19: *а* — КТ-картина «матового стекла» (GGO); *б* — КТ-паттерн «булыжной мостовой» (утолщение меж- и внутридольковых перегородок); *в* — консолидация [3]
**Fig. 1.** Typical radiatiologic symptoms of the lesions in CAVID-19. *а* — CT — pattern of «frosted glass» (GGO), *б* — CT-pattern of «cobblestone road» (thickening of inter-and intra-lobular partitions), *в* — Consolidation [3]

Junqiang Lei, Junfeng Li, Xun Li и соавт. [4] также отмечают в качестве ведущего КТ-симптома вирусной пневмонии при COVID-19 наличие участков «матового стекла» с субплевральной их локализацией.

Michael Chung, Adam Bernheim, Xueyan Mei и соавт. [5] также описывают в качестве типичных

[11] отмечают, что при гриппе H5N1 не определялась внесегментарная локализация изменений.

По мере накопления опыта обследования больных были выявлены другие первичные КТ-паттерны COVID-19. Так, по данным Yicheng Fang, Huangqi Zhang, Yunyu Xu и соавт. [12] у больной 45 лет, уже

**Рис. 2.** Больной Б., 46 г., Грипп А (H1N1). На компьютерных томограммах от 19.11.2009 г.: *а* — КТ картина гриппозной пневмонии — поражение отдельных вторичных легочных долек (стрелка) — симптом «сухого листа» (*б*); *в* — частичный регресс изменений на КТ от 14.12.2009 г. (стрелка) [6].

**Fig. 2.** Patient B., 46 y.o., influenza A (H1N1). On CT scans performed 19.11.2009 *a* — CT image of the influenza-pneumonia — the affection of separate secondary pulmonary lobules (arrow) — a symptom of «dry leaf» (*б*); в — partial regression of changes on CT performed 14.12.2009 (arrow) [6]

при первичном КТ-исследовании были выявлены множественные двусторонние участки уплотнения легочной ткани по типу «булыжной мостовой», «обратного Гало», «тающего сахара» с последующим нарастанием в них альвеолярного компонента (рис. 3).

Большой пул пациентов (51 человек) позволил Fengxiang Song, Nannan Shi, Fei Shan и соавт. [13] позволил оценить встречаемость первичных КТ-симптомов у больных COVID-19. Сорок четыре из 51 (86%) пациентов имели двустороннее пораже-

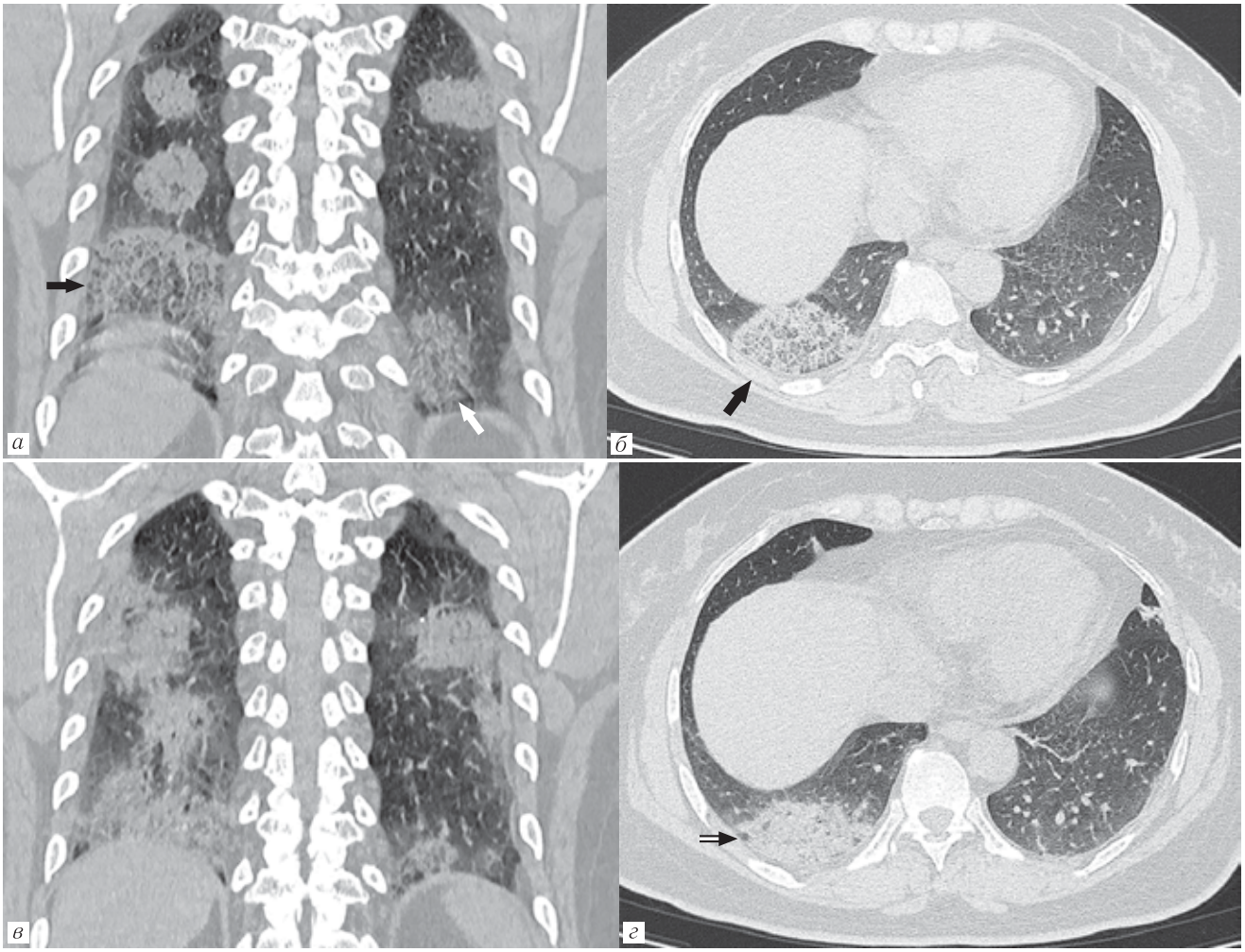

**Рис. 3.** Компьютерные томограммы: *а, б* — множественные двусторонние области консолидации легочной ткани с зонами пониженной плотности в центе (*а* — «обратного Гало» (черная стрелка), «тающего сахара» (белая стрелка); *б* —симптомы «булыжной мостовой» (черная стрелка)); *в, г* — через 2 дня двусторонние участки консолидации увеличились в размерах, центр их уплотнился (двойная стрелка) [12]

**Fig. 3.** Computer tomograms: *a, б* — multiple bilateral areas of lung tissue consolidation with areas of reduced density in the centre (symptoms of a — «reverse Halo» (black arrow), «melting sugar» (white arrow); б — «cobblestone road» (black arrow)); *в, г* — after 2 days, the two-sided areas of consolidation increased in size and their center became more dense (double arrow) [12]

ние легких, у 41 из 51 (80%) поражались задние отделы легких, у 44 из 51 (86%) периферические (p<0,001). Пациенты старше 50 лет имели более консолидированные поражения легких, чем пациенты в возрасте 50 лет или моложе (p<0,001). Последующее КТ-исследование у 13 пациентов показало улучшение у 7 (54%) пациентов и прогрессирование у 4 (31%) пациентов.

Отмечено, что интерстициальная инфильтрация отдельных вторичных легочных долек (симптом «сухого листа») является патогномоничным признаком COVID-19 и в сочетании с нормальными или уменьшенными количеством лейкоцитов в периферической крови и эпидемическим анамнезом, с лихорадкой и/или кашлем и должны быть расценены как проявления пневмонии нового коронавируса 2019 года.

Исследование показало, что появление участков консолидации легочной ткани указывает на прогрессирование заболевания (у пациентов на КТ после 4-го дня заболевания нарастала протяженность консолидационных участков и уменьшалась протяженность «матового стекла»). Кроме того, у пожилых пациентов было значительно больше консолидационных поражений и меньше участков «матового стекла», чем у более молодых. Следовательно, обнаружение участков консолидации может служить прогностическим фактором для определения лечебной тактики (рис. 4).

Heshui Shi, Xiaoyu Han, Chuansheng Zheng [14] описывают эволюцию проявлений КТ у пациента, вылеченного от новой пневмонии коронавируса (2019-nCoV) в Ухане, Китай (рис. 5).

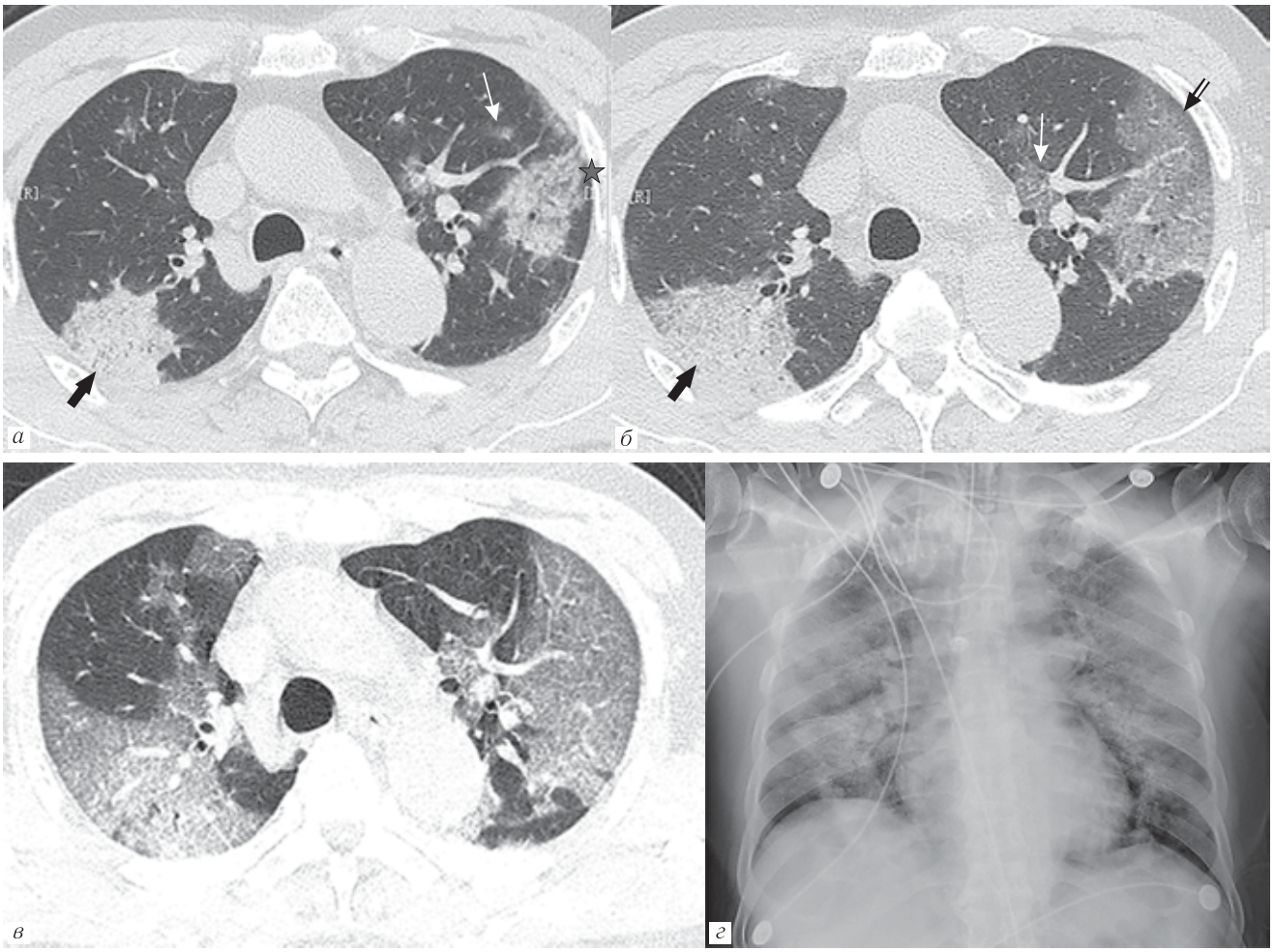


**Рис. 4.** Мужчина, 71 год: компьютерная томограмма от 21.01.2020 г.— участки уплотнения легочной ткани альвеолярного (*а*) — черная стрелка (верхняя правая доля) и интерстициального (*б*) (симптомы «матового стекла» — двойная стрелка, «булыжной мостовой» — черная стрелка) (верхняя доля левого легкого) характера; пятнистые (белая стрелка, *б)*, очаговые (белая стрелка, *а)*, округлые перибронховаскулярные и субплевральные уплотнения — звезда; *в* — через два дня нарастание протяженности «матового стекла»; *г* — рентгенограмма грудной клетки на 6-й день после поступления — нарастание двусторонних альвеолярных изменений в ядерных отделах [13]

**Fig. 4.** 71-year old male. *а* — CT 21.01.2020 — areas of pulmonary tissue consolidation of alveolar (*а*) — black arrow(upper right lobe) and interstitial (symptoms of «frosted glass» — doublearrow, «cobblestone» — black arrow) (upper lobe of the left lung) character; spotty (white arrow, *б*), focal (white arrow, *а*), rounded peribronchovascular and subpleural seals (star); *в* — two days later, the increase the length of the «frosted glass»; *г* — chest x-ray on the 6th day after admission — increase in bilateral alveolar changes in the central areas [13]

Chaolin Huang, Yeming Wang, Xingwang Li, Lili Ren [15] при анализе данных 41 больного отмечали, что осложнения COVID-19 включали острый респираторный дистресс-синдром (29%), анемию (15%), острое повреждение сердца (12%) и вторичную

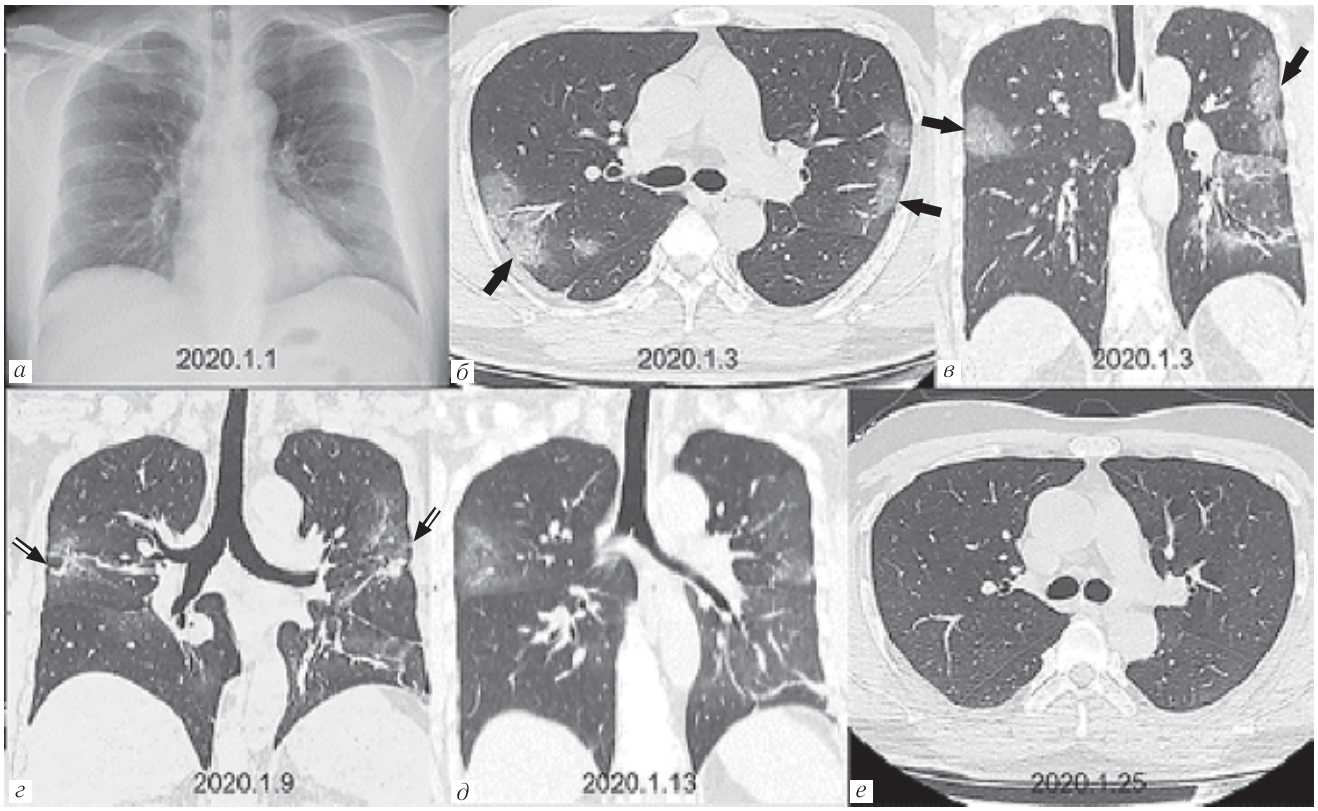


**Рис. 5.** Рентгенограмма грудной клетки (7-й день после появления симптомов) — незначительное снижение прозрачности в левой нижней и правой верхней долях (*а*); *б, в* — на компьютерных томограммах (9-й день) — многофокальные двусторонние участки «матового стекла» (черные стрелки); *г* — компьютерная томограмма (15-й день) — уменьшение протяженности «матового стекла» и появление консолидации (двойные стрелки); *д* — компьютерная томограмма (19-й день), регресс «матового стекла»; *е* — компьютерная томограмма (31-й день), полное разрешение [14]

**Fig. 5.** Chest x-ray (day 7 after the appearance of symptoms) — a slight decrease in transparency in the lower left and upper right lobes (*a*); *б, в* — on CT (day 9) — the multifocal bilateral areas of «frosted glass» (black arrows); *г* — CT (day 15) — decrease in the length of the «frosted glass» and the appearance of consolidation (double arrows); *д* — CT (day 19), «frosted glass» regression; *е* — CT (31 days), complete disappearance. [14]

инфекцию (10%). 13 (32%) пациентов были госпитализированы в ОИТ, а шесть (15%) умерли.

В процессе наблюдения за пациентами к 17.02.2020 г., Jaegyun Lim, Seunghyun Jeon, Hyun-Young Shin и соавт. [16] отметили, что лучевыми симптомами вирусной пневмонии при легком течении заболевания являлось появление участков уплотнения легочной ткани пот типу «матового стекла» в нижних долях с обеих сторон, причем снижение нагрузки SARS-CoV-2 коррелировало с уменьшением протяженности лучевых изменений.

Yueying Pan Hanxiong, Guan Shuchang Zhou [17], проанализировав данные 63 больных COVID-19 отметили симптомы неблагоприятного течения в виде распространения протяженности участков «матового стекла», снижения плотности альвеолярной инфильтрации с появлением симптома «тающего сахара», а также инфильтрацию дисковидных ателектазов в легочной ткани.

В процессе динамического обследования пациентов стали предлагаться различные количественные оценки степени поражения. Так, Fengxiang Song, Nannan Shi, Fei Shan и соавт. [13] для количественной оценки степени поражения на КТ проводили горизонтальную линию по средней подмышечной линии, чтобы разделить переднюю и заднюю части легких. Также использовалось деление на субплевральные и ядерные отделы. Поражение, занимающее один сегмент легкого, имело 1 балл. Также 1 балл присваивался плевральному и перикардиальному выпоту.

Xingzhi Xie1, Zheng Zhong,Wei Zhao [13] была предложена другая балльная оценка степени поражения: каждое легкое было разделено на три зоны: верхнюю (над кариной), среднюю (ниже карины до нижней легочной вены) и нижнюю (ниже нижней легочной вены). Для каждой зоны легкого: 0 баллов — вовлеченность 0%; 1 балл — менее 25%; 2 балла — от 25% до 50%; 3 балла — от 50% до 75%; 4 балла — 75% или более; 6 зон — максимальная оценка 4 балла, в результате — 24 балла.

Michael Chung, Adam Bernheim, Xueyan Mei и соавт. [5] на основании анализа результатов обследования 21 больного, предложили свой вариант количественной оценки тяжести процесса по КТ: каждую из пяти долей легких оценивали по степени вовлеченности и классифицировали как отсутствие (0%), минимальное (1–25%), легкое (26–50%), умеренное (51–75%) или тяжелое (76–100%).

Отсутствие поражения соответствовало 0 баллам, минимальное вовлечение — 1 балл, легкое вовлечение — 2 балла, умеренное вовлечение — 3 балла и тяжелое поражение — 4 балла. Далее определялся «общий балл тяжести» путем суммирования пяти баллов (диапазон возможных баллов, 0–20).

3-я стадия (9–13 дней): консолидация; балл КТ (7±4);

4-я стадия (≥14 дней): постепенное разрешение консолидации; снижение балла КТ (6±4) (рис. 6).

В исходе процесса у выздоровевших больных длительное время сохранялись субплевральные участки

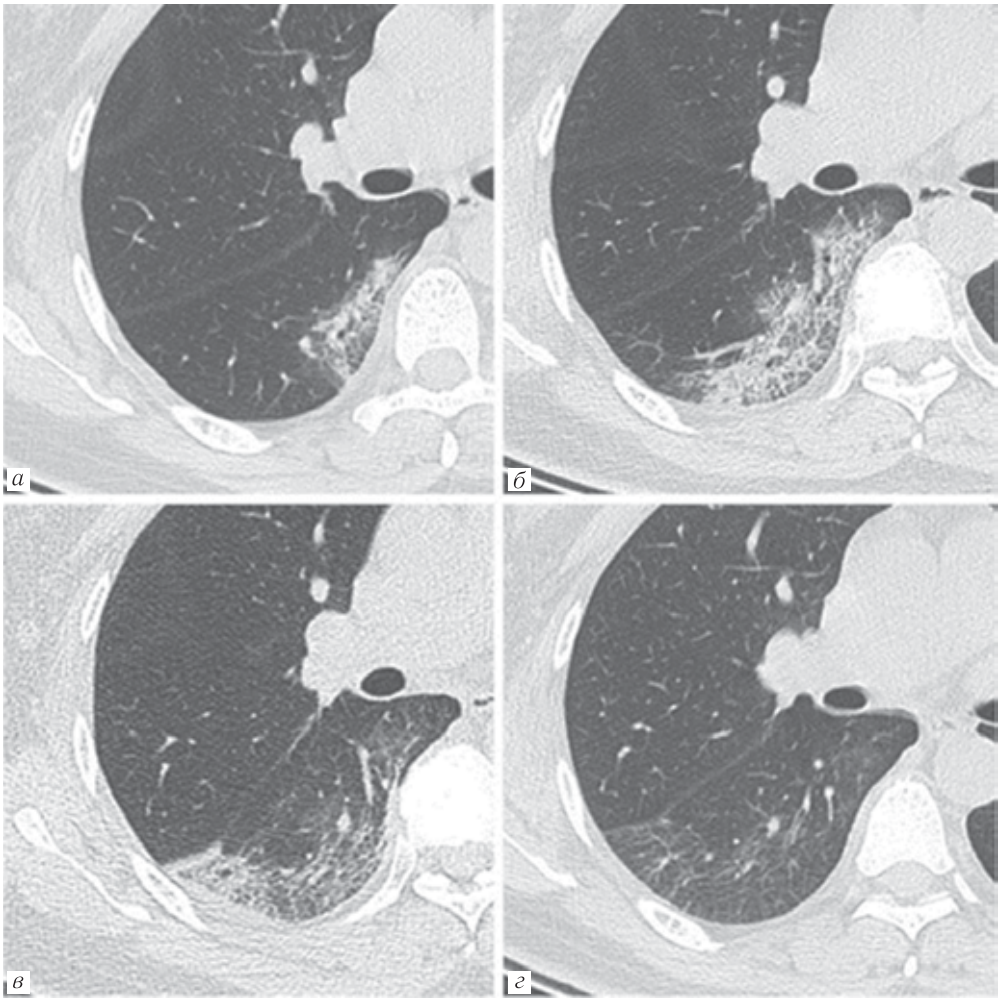


**Рис. 6.** Ранняя стадия (*а*), прогрессирующая стадия (*б*), пиковая стадия (*в*), стадия разрешения вирусной пневмонии, вызванной COVID-19 (*г*) [3]

**Fig. 6.** Early stage (*а*), progressive stage (*б*), peak stage (*в*), disappearance stage (*г*) [3]

Feng Pan, Tianhe Ye, Peng Sun и соавт. [3] на основе анализа изменений в легких при динамическом наблюдении (проведение КТ-контроля каждые 4 для) у 21 больного, предложили дополнить качественные характеристики степени поражения легких количественными. Ими была разработана суммарная бальная оценка поражения легких по данным КТ (5 долей, 1–5 баллов для каждой доли, диапазон от 0 до 25). Максимальное поражение легких достигло пика примерно через 10 дней (с расчетной общей оценкой КТ — 6 баллов) с момента появления начальных симптомов (R2=0,25, p<0,001). Это позволило определить 4 стадии поражения легких при КТ:

1-я стадия (0–4 дня): участки «матового стекла» (GGO): балл КТ 2±2;

2-я стадия (5–8 дней): появление и нарастание паттерна «булыжной мостовой»; нарастание балла КТ (6±4, p=0,002);

«матового стекла» и субплевральные полосы (протяженность которых была больше у пациентов с предварительно выявляемой консолидацией легочной ткани и паттерном «булыжной мостовой»), возможно, как начальные проявления формирования пневмофиброза, отмеченного также при атипичной пневмонии в 2003 г. Аналогичные данные приводят Ya-ni Duan, Jie Qin [18].

**Обсуждение, заключение, выводы.** COVID-19 вызывает острую тяжелую форму вирусной пневмонии. Лучевая диагностика COVID-19 очень важна, так как КТ может быть первым исследованием, которое отчетливо продемонстрирует признаки вирусного поражения легких, оценит тяжесть поражения и неблагоприятные прогностические признаки его дальнейшего развития.

Первичным КТ-паттерном COVID-19 является картина инфильтрации отдельных вторичных легочных долек по типу «матового стекла» (симптом

Canon
CANON MEDICAL

ONE Aquilion
GENESIS Edition

# Aquilion ONE GENESIS EDITION преображает КТ

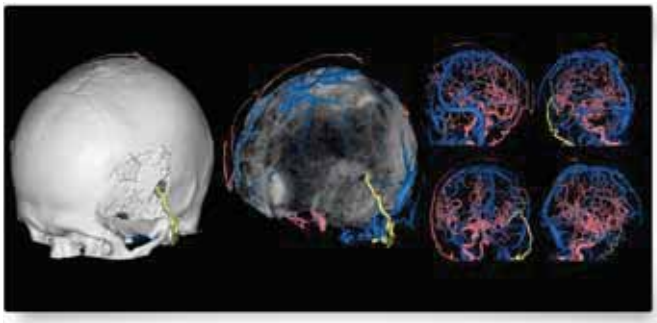

- Современная система формирования рентгеновского пучка PUREViSION.
- Апертура гентри ∅78 см.
- Зона охвата по оси Z — 16 см.
- Время оборота — 0,275 с.
- Скошенный свод гентри для упрощения доступа к пациенту.
- Area Finder — лазерный коллиматор для определения области сканирования.
- FIRST — полностью интегрированная итеративная реконструкция по прямым проекциям на основе готовых моделей.
- AIDR3D Enhanced — итеративная реконструкция 4-го поколения.
- AiCE — алгоритм реконструкции на основе машинного обучения с использованием искусственного интеллекта.

АО «Канон Медикал Системз»

Made For life

123242, Москва, Новинский бульвар, 31, ТДЦ «Новинский», тел.: +7(495)6265809, факс: +7(495)6265807, https://ru.medical.canon

Примечания: Canon Medical — Канон Медикал; Made For life — Сделано для жизни; Aquilion ONE GENESIS Edition — Аквилион ВАН ДЖЕНЕСИС Эдишн; PUREViSION — ПЬЮРВиЖН; Area Finder — Эриа Фаиндер; FIRST — ФЁСТ; AIDR3D Enhanced — АИДР3Д Энхансд; AiCE — АиСЕ. НА ПРАВАХ РЕКЛАМЫ.

ИМЕЮТСЯ ПРОТИВОПОКАЗАНИЯ, НЕОБХОДИМО ПРОКОНСУЛЬТИРОВАТЬСЯ С ВРАЧОМ.

ADANI

# ТЕРАД 200

АППАРАТ
РЕНТГЕНОТЕРАПЕВТИЧЕСКИЙ

высокая эффективность процедур
и удобство использования

## КЛИНИЧЕСКОЕ ПРИМЕНЕНИЕ

- Онкология
- Дерматология
- Хирургия
- Ревматология
- Гинекология
- Урология
- Паллиативная помощь

Опция
Не входит в основную комплектацию

## НАЗНАЧЕНИЕ

- Предназначен для проведения процедур с энергией излучения до 200 кэВ с применением аппликаторов различной длины и формы.

- ТЕРАД является оптимальным решением для лечения рака кожи немеланомного типа, слизистых оболочек, опухолей вульвы как в комплексной терапии, так и в качестве альтернативы хирургии; для ряда воспалительных заболеваний при дегенеративных процессах в опорно-двигательном аппарате; в ряде доброкачественных поражений кожи; в урологии и в качестве паллиативной помощи.

## ОСОБЕННОСТИ МЕТОДА

- Безболезненный,
- Не требует анестезии
- Реакция на лучевую терапию является нормой
- Возможна сверхчувствительность к ионизирующему излучению

### Режимы:

| Напряжение, кВ | Фильтр | СПО |
|---|---|---|
| 50 | 0,5 мм Al | 0,8 мм Al |
| 750 | 1,0 мм Al | 0,06 мм Cu |
| 100 | 2,0 мм Al | 0,13 мм Cu |
| 120 | 4,0 мм Al | 0,27 мм Cu |
| 140 | 0,2 мм Cu | 0,44 мм Cu |
| 150 | 0,5 мм Cu | 0,78 мм Cu |
| 200 | 1,0 мм Cu | 1,69 мм Cu |

### Аппликаторы:

| Форма | РФП | Размер поля |
|---|---|---|
| Цилиндрический круглый | 30 | 1,0 - 5,0 |
| Цилиндрический | 30 | 3,2x1,0 |
| месяцеобразный | 30 | 1,4x2,0 - 2,5x4,8 |
| Цилиндрический овальный | 30-50 | 4x4 - 20x20 |
| Прямоугольный | | |

**ООО «АДАНИ РУС»,**
**190005, г. Санкт-Петербург,**
**Митрофаньевское шоссе, д.2 корпус 2, БЦ «Малевич»**

**Телефон: 8 (812) 389-23-88**
**E-mail: rus-info@adani.by**
**Web: www.adani.by**

«сухого листа») с последующим уменьшением объема поражения при благоприятном развитии событий либо их нарастании, присоединении КТ-картины «булыжной мостовой» и появлении в зоне «матового стекла» альвеолярной инфильтрации при неблагоприятном варианте течения заболевания. Эти симптомы являются предвестниками развития респираторного дистресс-синдрома.

При более позднем первичном обследовании первичными КТ-симптомами становится паттерн «булыжной мостовой» и участки альвеолярной инфильтрации легочной ткани, что коррелирует с неблагоприятным дальнейшим течением и исходом.

Отмечено, что для вирусной пневмонии при COVID-19 было характерно расположение изменений в задних субплевральных и перибронхиальных отделах.

Все авторы подтверждали, что полости, узлы, плевральный, перикардиальный выпот и лимфаденопатия при COVID-19 отсутствовали.

В процессе наблюдения были предложены количественные характеристики поражения с балльной оценкой, использование которых может помочь в определении прогноза. Также была выявлена временная стадийность процесса и формирование у части больных остаточных изменений в легких, которые, как при гриппозной пневмонии H1N1 (2008–2019 гг., 2015–2016 гг.) и атипичной пневмонии SARS-CoV-2 (2003 г.), могут запускать процессы развития прогрессирующего легочного фиброза.

Во многих работах отмечается необходимость частого проведения КТ-исследований (каждые 4 дня) для возможности своевременной оценки быстрой динамики процесса и изменения лечебной тактики при обнаружении неблагоприятных лучевых симптомов.

С учетом тяжести клинической картины и важность лучевых симптомов для клинической тактики, анализ результатов лучевого исследования должны проводить минимум два рентгенолога, имеющих опыт работы в торакальной радиологии, с привлечением третьего независимого эксперта, в случае расхождения мнений.

Все авторы подтверждали низкую информативность традиционной рентгенографии в оценке вирусного поражения легких, в некоторых исследованиях не выполнялась рентгенография грудной клетки, применяли только КТ как более чувствительный метод выявления ранних изменений, по аналогии с предыдущими вспышками коронавируса. Однако роль традиционной рентгенографии признавалась несомненной при оценке изменений в условиях реанимации.

Накопление опыта клинико-лучевого обследования больных COVID-19 позволил определить лучевую семиотику процесса, важную для определения лечебной тактики.

## ЛИТЕРАТУРА/REFERENCES


1. Cases Xiaoqi Lin, Zhenyu Gong, Zuke Xiao et al. Novel Coronavirus Pneumonia Outbreak in 2019: Computed Tomographic Findings in Two Cases // *Korean J. Radiol*. 2020. Vol. 21 (3). P. 365–368.
2. Xingzhi Xie1, Zheng Zhong, Wei Zhao. *Chest CT for Typical 2019-nCoV Pneumonia: Relationship to Negative RT-PCR*. Published Online: Feb. 13. 2020.
3. Feng Pan, Tianhe Ye, Peng Sun et al. *Time Course of Lung Changes On Chest CT During Recovery From 2019 Novel Coronavirus (COVID-19) Pneumonia*. Published Online: Feb. 13. 2020.
4. Junqiang Lei, Junfeng Li, Xun Li et al. *CT Imaging of the 2019 Novel Coronavirus (2019-nCoV) Pneumonia*. Published Online. Jan. 31. 2020. https://doi.org/10.1148/radiol.2020200236.
5. Chung M., Bernheim A., Mei X. et al. *CT Imaging Features of 2019 Novel Coronavirus (2019-nCoV)*. Published Online. Feb. 4. 2020. https://doi.org/10.1148/radiol.2020200230.
6. Сперанская А.А., Новикова Л.Н., Баранова О.П., Васильева М.А. Лучевая диагностика вирусной пневмонии // *Вестник рентгенологии и радиологии*. 2016. Т. 97, № 3. С. 149–156. [Speranskaya A.A., Novikova L.N., Baranova O.P., Vasilyeva M.A. Radiation diagnosis of viral pneumonia // Bulletin of radiology and radiology. 2016. Vol. 97, No. 3, pp. 149–156 (In Russ.)].
7. Koo H.J., Lim S., Choe J., Choi S.H., Sung H., Do K.H. Radiographic and CT Features of Viral Pneumonia // RadioGraphics. 2018. Vol. 38 (3). P. 719–739.
8. Wang Q, Zhang Z, Shi Y, Jiang Y. Emerging H7N9 influenza A (novel reassortant avian-origin) pneumonia: radiologic findings // *Radiology*. 2013. Vol. 268 (3). P. 882–889.
9. Yuan Y., Tao X.F., Shi Y.X., Liu S.Y., Chen J.Q. Initial HRCT findings of novel influenza A (H1N1) infection // *Influenza Other Respir Viruses*. 2012. Vol. 6 (6). e114–e119
10. Wong K.T., Antonio G.E., Hui D.S. et al. Severe acute respiratory syndrome: thin-section computed tomography features, temporal changes, and clinicoradiologic correlation during the convalescent period // *J. Comput Assist. Tomogr*. 2004. Vol. 28 (6). P. 790–795.
11. Qureshi N.R., Hien T.T., Farrar J., Gleeson F.V. The radiologic manifestations of H5N1 avian influenza // *J. Thorac. Imaging*. 2006. Vol. 21 (4). P. 259–264.
12. Yicheng Fang, Huangqi Zhang, Yunyu Xu et al. CT Manifestations of Two Cases of 2019 Novel Coronavirus (2019-nCoV) Pneumonia // *Radiology*. 2020. Vol. 295, No. 1. https://doi.org/10.1148/2020200280.
13. Fengxiang Song, Nannan Shi, Fei Shan et al. Emerging 2019 Novel Coronavirus (2019-nCoV) Pneumonia // *Radiology*. 2020. Vol. 295, No 1. https://doi.org/10.1148/radiol.2020200274.
14. Heshui Shi, Xiaoyu Han, Chuansheng Zheng. Manifestations in a Patient Recovered from 2019 Novel Coronavirus (2019-nCoV) Pneumonia in Wuhan, China // *Radiology*. 2020. Vol. 295, No. 1. https://doi.org/10.1148/radiol.2020200269.
15. Chaolin Huang, Yeming Wang, Xingwang Li, Lili Ren. Clinical features of patients infected with 2019 novel coronavirus in Wuhan // *China Lancet*. 2020. Vol. 395. P. 497–506.
16. Jaegyun Lim, Seunghyun Jeon, Hyun-Young Shin et al. Case of the Index Patient Who Caused Tertiary Transmission of Coronavirus Disease 2019 in Korea: the Application of Lopinavir/Ritonavir for the Treatment of COVID-19 Pneumonia Monitored by Quantitative RT-PCR // *J. Korean. Med. Sci*. 2020. Feb. 17. No. 35 (6).
17. Yueying Pan Hanxiong Guan Shuchang Zhou. Initial CT findings and temporal changes in patients with the novel coronavirus pneumonia (2019-nCoV): a study of 63 patients in Wuhan // *China European Radiology*. https://doi.org/10.1007/s00330-020-06731-x.
18. Ya-ni Duan, Jie Qin. Pre- and Posttreatment Chest CT Findings: 2019 Novel Coronavirus (2019-nCoV) Pneumonia // *Radiology*. 2020. Vol. 295, No. 1. https://doi.org/10.1148/radiol.2020200323.


Поступила в редакцию/Received by the Editor: *15.03.2020 г.*

**Сведения об авторе:**

*Сперанская Александра Анатольевна* — доктор медицинских наук, профессор кафедры рентгенологии и радиационной медицины федерального государственного бюджетного образовательного учреждения высшего образования «Первый Санкт-Петербургский государственный медицинский университет имени академика И. П. Павлова» Министерства здравоохранения Российской Федерации; 197022, Санкт-Петербург, ул. Льва Толстого, д. 6–8; e-mail: a.spera@mail.ru.

УДК 616.33-073.75
http://dx.doi.org/10.22328/2079-5343-2020-11-1-26-32

© *Клименко А.О., Синицын В.Е., Лядов В.К., 2020 г.*

# СОВРЕМЕННЫЕ МЕТОДЫ СТАДИРОВАНИЯ РАКА ЖЕЛУДКА

*[1]А. О. Клименко*, [1,2]В. Е. Синицын, [1]В. К. Лядов*
[1]Российская медицинская академия непрерывного профессионального образования, Москва, Россия
[2]Московский государственный университет им. М. В. Ломоносова, Москва, Россия

При раке желудка прогноз, зачастую неблагоприятный, во многом определяется временем верификации диагноза, что определяет и тактику лечения. В статье отражены современные данные об эпидемиологии, уровне летальности, темпах роста заболеваемости раком желудка в различных странах мира. Приведены наиболее распространенные и удобные с клинической точки зрения классификации и системы стадирования рака желудка, обоснована необходимость возможно более ранней постановки диагноза и верификации стадии опухолевого процесса. Подробно рассмотрены современные методы диагностики рака желудка, включая эзофагогастродуоденоскопию (ЭГДС) как метод выбора для первичной детекции рака желудка, различные способы лучевой визуализации, включая мультиспиральную компьютерную томографию (МСКТ) и эндоскопическую ультрасонографию (ЭУС), в сочетании с хромоэндоскопией, узкополосной томографией и конфокальной лазерной эндомикроскопией. Особое внимание уделено изложению различных методик дооперационного стадирования рака желудка, изложены результаты исследований, сопоставляющих диагностическую точность МСКТ для T- и N-стадирования опухолей желудка с использованием мультипланарных реконструкций с таковой при эндоскопической ультрасонографии, а также с результатами магнитно-резонансной томографии (МРТ), позитронной эмиссионной томографии (ПЭТ). Рассмотрена диагностическая точность, чувствительность и специфичность перечисленных методик, а также различных их сочетаний. Отдельное внимание уделено сравнительному анализу эффективности различных методик визуализации в оценке эффективности неоадъювантной химиотерапии, в частности волюмометрии опухоли в сравнении с гистологическим ответом в соответствии с показателями шкалы Mandard (Mandard Score). Обсуждены дальнейшие перспективы применения и развития методик радиологических исследований.
**Ключевые слова:** обзор, рак желудка, лучевая диагностика

**Конфликт интересов:** авторы заявили об отсутствии конфликта интересов.
**Для цитирования:** Клименко А.О, Синицын В.Е., Лядов В.К. Современные методы лучевой диагностики рака желудка // Лучевая диагностика и терапия. 2020. Т. 11, № 1. С. 26–32, DOI: http://dx.doi.org/10.22328/2079-5343-2020-11-1-26-32.
Контакт: *Клименко Анна Олеговна, annaklimenko25@yandex.ru*

© *Klimenko A.O., Sinitsyn V.E., Lyadov V.K., 2020*

# MODERN METHODS OF RADIOLOGIC STAGING OF GASTRIC CANCER

*[1]Anna O. Klimenko*, [1,2]Valentin E. Sinitsyn, [1]Vladimir K. Lyadov*
[1]Russian Medical Academy of Continuing Professional Education, Moscow, Russia
[2]Lomonosov Moscow State University, Moscow, Russia

The patients with gastric cancer (GC) sometimes have a very poor prognosis. In general, it depends on the time of GC verification, which dramatically changes prognosis and treatment plans. This article reflects current data on the epidemiology, mortality rate, and rates of the incidence of gastric cancer in different countries of the world. The most common and clinically convenient classifications and staging systems for gastric cancer are given, the need for the earliest possible diagnosis and verification of the stage of the tumor process is substantiated. There are considered in details the modern methods of the gastric cancer diagnostics, including esophagogastroduodenoscopy (EGD), as the method of choice for the primary detection of gastric cancer, and various methods of radiation imaging, including multispiral computed tomography and endoscopic ultrasonography (EUS), combined with chromoendoscopy, narrow-band tomography, and confocal laser endoscopy. Particular attention is paid to the presentation of various methods of preoperative T-staging and N-staging of gastric cancer, comparing the diagnostic accuracy of MSCT and endoscopic ultrasonography. Diagnostic accuracy, sensitivity, and specificity of magnetic resonance imaging (MRI) and positron emission tomography (PET) are presented. Special attention is paid to the comparative analysis of the effectiveness of various imaging techniques in assessing the effectiveness of neoadjuvant chemotherapy; the results of tumor volumetry are compared with the histological response according to the Mandard score. Further prospects for the application and development of radiological research techniques are discussed.
**Key words:** review, gastric cancer, radiologic diagnosis

**Conflict of interest:** the authors stated that there is no potential conflict of interest.
**For citation:** Klimenko A.O., Sinitsyn V.E., Lyadov V.K. Modern methods of radiologic diagnosis of gastric cancer *Diagnostic radiology and radiotherapy*. 2020. Vol. 11, No. 1. C. 26–32, DOI: http://dx.doi.org/10.22328/2079-5343-2020-11-1-26-32.
*Contact:* Anna Klimenko, annaklimenko25@yandex.ru

использование МРТ для диагностики РЖ не рекомендуется. ФДГ-ПЭТ/КТ наиболее полезна для обнаружения отдаленных метастазов и рецидивирующего РЖ. Как МСКТ, так и ФДГ-ПЭТ/КТ являются полезными методами для определения стадии опухоли и оценки ответа рака желудка на проводимое лечение. В целом ЭУС, МСКТ и ПЭТ лучше всего использовать в комплексе, как взаимодополняющие методы в области диагностики стадии опухоли и оценки эффективности лечения РЖ.

Недавние достижения, такие как КТ-волюметрия и виртуальная гастроскопия, могут предоставить дополнительную информацию для предоперационной верификации стадии РЖ и оценки ответа опухоли желудка на лечение. Перфузионная КТ может быть полезна для характеристики особенностей строения опухоли и биологической реакции ее клеток на проводимое лечение для оптимизации целенаправленной терапии.

***

**Благодарности.** *Авторы выражают благодарность И. В. Шрайнеру, Е. А. Мершиной, В. К. Лядову, В. С. Петровичеву за помощь в консультировании при подготовке данной статьи.*

**Финансирование.** *Исследование не имело спонсорской поддержки.*

## ЛИТЕРАТУРА/REFERENCES

1. Каприн А.Д. *Состояние онкологической помощи населению России в 2014 году*. М.: МНИОИ им. П. А. Герцена — филиал ФГБУ «НМИРЦ» Минздрава России, 2015. 236 с. [Kaprin A.D. *Thestate of cancer care for the population of Russiain 2014*. Moscow: MCRInamed after P. A. Gercena affiliate FSBI «NMRC of Radiology» Ministry of Health of the Russian Federation, 2015, 236 p. (In Russ.)].
2. Пасечников В.Д. *Эпидемиология рака желудка* // Рос. журнал гастроэнтерологии, гепатологии и колопроктологии. 2016. № 3. С. 18–26. [Pasechnikov V.D. *Epidemiology of gastric cancer*. Russian Journal of Gastroenterology, Hepatology and Coloproctology, 2016, No 3, pp. 18–26 (In Russ.)].
3. Bray F., Ferlay J., Soerjomataram I., Siegel R.L., Torre L.A., Jemal A. Global cancer statistics 2018: GLOBOCAN estimates of incidence and mortality worldwide for 36 cancers in 185 countries // *CA Cancer J. Clin*. 2018. Vol. 68. P. 394–424.
4. Chen J., Bu X.L., Wang Q.Y., Hu P.J., Chen M. Decreasing sero prevalence of Helicobacter pylori infection during 1993–2003 in Guangzhou, southern China // *Helicobacter*. 2007. Vol. 12. P. 164–169.
5. Lee K.J., Inoue M., Otani T., Wasaki M., Sasazuki S., Tsugane S. et al. Gastric cancer screening and subsequent risk of gastric cancer: a large-scale population-based cohort study, with a 13-year follow-up in Japan // *Int. J. Cancer*. 2006. Vol. 118. P. 2315–2321.
6. Mao Y., Yang W., Qi Q. et al. Blood groups A and AB are associated with increased gastric cancer risk: evidence from a large genetic study and systematic review // *BMC Cancer*. 2019. Vol. 19. P. 164. doi: 10.1186/s12885-019-5355-4.
7. Waldum H.L., Fossmark R. Types of Gastric Carcinomas // *Int. J. Mol. Sci*. 2018. Vol. 19. P. 4109.
8. Antonioli D.A., Goldman H. Changes in the location and type of gastric adenocarcinoma // *Cancer*. 1982. Vol. 50. P. 775–781.
9. Chen B.B., Liang P.C., Liu K.L., Hsiao J.K., Huang J.C., Wong J.M. et al. Preoperative diagnosis of gastric tumors by three-dimensional multidetector row ct and double contrast barium meal study: correlation with surgical and histologic results // *J. Formos. Med. Assoc*. 2007. Vol. 106. P. 943–952.

Raftopoulos S.C., Segarajasingam D.S., Burke V., Ee H.C., Yusoff I.F. A cohort study of missed and new cancers after esophagogastroduodenoscopy // *Am. J. Gastroenterol*. 2016. Vol. 105. P. 1292–1297. doi: 10.1038/ajg.2009.736.

10. Kim Y.N., Choi D., Kim S.H., Kim M.J., Lee S.J., Lee W.J. et al. Gastric cancer staging at isotropic MDCT including coronal and sagittal MPR images: endoscopically diagnosed early vs. advanced gastric cancer // *Abdom Imaging*. 2009. Vol. 34. P. 26–34. doi: 10.1007/s00261-008-9380-z.
11. Marin D., Catalano C., Baski M., Di Martino M., Geiger D., Di Giorgio A. et al. 64-Section multi-detector row CT in the preoperative diagnosis of peritoneal carcinomatosis: correlation with histopathological findings // *The Egyptian Journal of Radiology and Nuclear Medicine*. 2018. Vol. 49. P. 304–309.
12. Cho J.S., Kim J.K., Rho S.M., Lee H.Y., Jeong H.Y., Lee C.S. Preoperative assessment of gastric carcinoma: value of two-phase dynamic CT with mechanical iv. injection of contrast material // *AJR Am. J. Roentgenol*. 1994. Vol. 163. P. 69–75.
13. Japanese gastric cancer treatment guidelines 2014 (ver. 4) Japanese Gastric Cancer Association // Gastric Cancer. 2017. Vol. 20. P. 1–19. doi: 10.1007/s10120-016-0622-4.
14. Hamashima Ch. Update version of the Japanese Guidelines for Gastric Cancer Screening // *Japanese Journal of Clinical Oncology*. 2018. Vol. 48. P. 673–683.
15. Furukawa K,.Miyahara R., Itoh A. et al. Diagnosis of the invasion depth of gastric cancer using MDCT with virtual gastroscopy: comparison with staging with endoscopic ultrasound // *AJR Am. J. Roentgenol*. 2016. Vol. 197. P. 867–875. doi: 10.2214/AJR.10.5872.
16. Lundsgaard Hansen M., Fallentin E., Lauridsen C., Law I., Federspiel B., Bæksgaard L. Computed Tomography (CT) Perfusion as an Early Predictive Marker for Treatment Response to Neoadjuvant Chemotherapy in Gastroesophageal Junction Cancer and Gastric Cancer — A Prospective Study // *PLoS One*. 2014. Vol. 9. P. e97605. doi: 10.1371/journal.pone.0097605.
18. Yan C., Zhu Z.G., Yan M., Zhang H., Pan Z.L., Chen J. Value of multidetector-row computed tomography in the preoperative T and N staging of gastric carcinoma: a large-scale Chinese study // *J. Surg. Oncol*. 2013. Vol. 100. P. 205–214. doi: 10.1002/jso.21316.
19. Moschetta M., Stabile Ianora A.A., Anglani A., Marzullo A., Scardapane A., Angelelli G. Preoperative T staging of gastric carcinoma obtained by MDCT vessel probe reconstructions and correlations with histological findings // *Eur. Radiol*. 2016. Vol. 20. P. 138–145. doi: 10.1007/s00330-009-1482-7.
20. Rosa F., Costamagna G., Doglietto G.B., Alfieri S. Classification of nodal stations in gastric cancer // *Transl. Gastroenterol. Hepatol*. 2017. Jan 17.2.2. doi: 10.21037/tgh.2016.12.03. eCollection 2017.
21. Han Ch., Lin R., Shi H., Liu J., Qian W., Ding Zh., Hou X. The role of endoscopic ultrasound on the preoperative T staging of gastric cancer // *Medicine*. 2016. Vol. 95. Issue 36. P. e4580. doi: 10.1097/MD.0000000000004580.
22. Polkowski M., Palucki J., Wronska E., Szawlowski A., Nasierowska-Guttmejer A., Butruk E. Endosonography versus helical computed tomography for locoregional staging of gastric cancer // *Endoscopy*. 2004. Vol. 36. P. 617–623.
23. Costa R.S., Ferreira A., Leal T., Costa D., Rolanda C., Gonçalves R. Endoscopic Submucosal Dissection for the Treatment of Superficial Epithelial Gastric Neoplasia in a Portuguese Centre // *GE Port J. Gastroenterol*. 2019. Vol. 26. P. 90–98. doi: 10.1159/000487820.
24. Zhao-Yong X., Rui-Mei Ch., Guo-Cheng D., Yi L., Ke R.T. and N Staging of Gastric Cancer Using Dual-Source Computed Tomography // *Gastroenterology Research and Practice*. 2018. Dec. 4.2018.5015202. doi: 10.1155/2018/5015202. eCollection 2018.
25. Atici A.E., Cakir T., Reyhan E., Duman M., Ozer I., Ulas M., and Bostanci E.B. Preoperative Use of PET/CT in Patients With Colorectal and Gastric Cancer and Its Impact on Treatment Decision Making // *Int. Surg*. 2016. Vol. 101. P. 318–327.
26. Sharara Sh.M., Nagi M.A., Soliman S.S. Multidetector computed tomography in the evaluation of gastric malignancy; A multicenteric study // *Abdom. Imaging*. 2012. Vol. 37. P. 541–548. doi: 10.1007/s00261–011–9823–9.
27. Nie R.C., Yuan S.Q., Chen X.J., Chen S., Xu L.P., Chen Y.M., Zhu B.Y., Sun X.W., Zhou Z.W., Chen Y.B. Endoscopic ultrasonography compared with multidetector computed tomography for the preoperative staging of gastric cancer: a meta-analysis // *World J. Surg. Oncol*. 2017. Vol. 15. P. 113. doi: 10.1186/s12957–017–1176–6.
28. Furukawa K., Miyahara R., Itoh A., Ohmiya N., Hirooka Y., Mori K. et al. Preoperative T and N staging of gastric cancer: magnetic resonance imaging (MRI) versus multi detector computed tomography (MDCT) // *Clin. Ther*. 2015. Vol. 161. P. e57–62.
29. Lim J.S., Yun M.J., Kim M.J., Hyung W.J., Park M.S., Choi J.Y. et al. CT and PET in stomach cancer: preoperative staging and monitoring of response to therapy // *Radiographics*. 2006. Vol. 26. P. 143–156.
30. Ng C.S., Husband J.E., MacVicar A.D., Ross P., Cunningham D.C. Correlation of CT with histopathological findings in patients with gastric and gastro-oesophageal carcinomas following neoadjuvantchemotherapy // *Clin. Radiol*. 1998. Vol. 53. P. 422–427.

Поступила в редакцию / Received by the Editor: *14.01.2020 г.*

**Сведения об авторах:**

*Клименко Анна Олеговна* — аспирант кафедры рентгенологии и радиологии федерального государственного бюджетного образовательного учреждения дополнительного профессионального образования «Российская медицинская академия непрерывного профессионального образования» Минздрава России; 125993, г. Москва, ул. Баррикадная, д. 2/1; e-mail: annaklimenko25@yandex.ru; ORCID ID http://orcid.org//0000-0003-0534-485X, SPIN 7187–0085;

*Синицын Валентин Евгеньевич* — профессор, доктор медицинских наук, заведующий кафедрой лучевой диагностики и лучевой терапии факультета фундаментальной медицины федерального государственного бюджетного общеобразовательного учреждения высшего образования «Московский государственный университет им. М. В. Ломоносова»; 119991, г. Москва, Ломоносовский пр., д. 27, к. 1; e-mail: vsini@mail.ru; ORCID ID http://orcid.org//0000-0002-5649-2193, SPIN 8449–6590;

*Лядов Владимир Константинович* — доктор медицинских наук, доцент кафедры онкологии федерального государственного бюджетного образовательного учреждения дополнительного профессионального образования «Российская медицинская академия непрерывного профессионального образования» Минздрава России; 125993, г. Москва, ул. Баррикадная, д. 2/1; e-mail: vlyadov@gmail.com; ORCID ID http://orcid.org//0000-0002-7281-3591, SPIN 5385–7889.

**Делегатам XII Международного конгресса «Невский радиологический форум-2020»**

**Уважаемые коллеги!**

Угроза распространения коронавируса (2019-nCov) приобрела мировые масштабы и признана Всемирным обществом здравоохранения (ВОЗ) пандемией. Ситуация является чрезвычайной с непредотвратимым обстоятельством непреодолимой силы (форс-мажор).

В соответствии с предписанием Главного государственного санитарного врача по городу Санкт-Петербургу от 12 марта 2020 г. № 78-00-09/27-0101-2020 о запрете проведения на территории Санкт-Петербурга театрально-зрелищных, культурно-просветительских, зрелищно-развлекательных, спортивных и других массовых мероприятий с числом участников более 1000 человек в период с 16.03.2020 до 30.04.2020 г., во исполнение решения Президиума РОО «Санкт-Петербургское радиологическое общество» от 16 марта 2020 г., протокол № 87, и приказа Президента РОО «СПРО» № 09/2020 от 18.03.2020 г. Региональная общественная организация «Санкт-Петербургское радиологическое общество» сообщает, что для соблюдения этики проведения мероприятия и обеспечения безопасности наших делегатов в период сложной эпидемиологической ситуации, связанной с распространением COVID-19, конгресс «НРФ» перенесен на 9–10 апреля 2021 года.

«НРФ-2021» состоится по адресу: Park Inn by Radisson Pribaltiyskaya Hotel & Congress Center, Санкт-Петербург, Васильевский остров, ул. Кораблестроителей д. 14.

С уважением,
Президент «НРФ» *Поздняков Александр Владимирович*

Президент РОО «СПРО» *Железняк Игорь Сергеевич*

spbra.org@gmail.com, www.spbra.ru

ОРИГИНАЛЬНЫЕ СТАТЬИ / ORIGINAL RESEARCH

УДК 616.858-008.6
http://dx.doi.org/10.22328/2079-5343-2020-11-1-33-37

© Исхакова Э.В., Труфанов А.Г., Юрин А.А., Лепёхина А.С., Ефимцев А.Ю., Фокин В.А., 2020 г.

# МАГНИТНО-РЕЗОНАНСНАЯ МОРФОМЕТРИЯ ГОЛОВНОГО МОЗГА ПРИ РАЗЛИЧНЫХ ВАРИАНТАХ МУЛЬТИСИСТЕМНОЙ АТРОФИИ

[1]Э. В. Исхакова, [2]А. Г. Труфанов, [2]А. А. Юрин, [1]А. С. Лепёхина, [1]А. Ю. Ефимцев, [1]В. А. Фокин
[1]Национальный медицинский исследовательский центр им. В. А. Алмазова, Санкт-Петербург, Россия
[2]Военно-медицинская академия им. С. М. Кирова, Санкт-Петербург, Россия

*Введение.* Нейродегенеративные заболевания занимают значительное место в структуре болезней центральной нервной системы и обладают высокой социальной и экономической значимостью. Одним из методов более точной нейровизуализационной оценки течения нейродегенеративного процесса является магнитно-резонансная морфометрия с использованием специализированного программного обеспечения. *Цель исследования:* оценить возможности магнитно-резонансной морфометрии в качестве метода дифференциальной диагностики отдельных синдромов паркинсонизма и исследовать характерные волюметрические изменения отдельных структур головного мозга при различных вариантах мультисистемной атрофии. *Материалы и методы.* Проанализированы морфометрические маркеры развития вариантов мультисистемной атрофии с помощью постпроцессинговой обработки нативных МР-изображений на программном обеспечении Freesurfer. Обследовано 24 пациентов с стриатонигральной дегенерацией и 20 пациентов с оливопонтоцеребеллярной дегенерацией. В качестве контрольной группы были обследованы пациенты без актуальной неврологической патологии соответствующего возраста. Магнитно-резонансная томография выполнялась на магнитно-резонансном томографе фирмы «Siemens» с индукцией магнитного поля 1,5 Тл. Статистическому анализу подвергались 240 структур из правого и левого полушария головного мозга. Получены достоверные различия в распределении атрофии среди структур ствола головного мозга и полушарий у пациентов с оливопонтоцеребеллярной и стриатонигральной дегенерацией. *Выводы.* Полученные нами данные об атрофии зон коры головного мозга, участвующих в реализации когнитивных функций, показали отличие между вариантами мультисистемной атрофии. Так, для стриатонигральной атрофии характерно уменьшение толщины структур лобной коры, в то время как при оливопонтоцеребеллярной дегенерации выявляется уменьшение толщины парагиппокампальной зоны. Методики постпроцессинговой обработки данных МР-морфометрии позволяют инструментально подтвердить клинический диагноз, а также уточнить патогенез нейродегенеративных заболеваний и уточнить распределение наиболее подверженных нейродегенерации структур головного мозга.

**Ключевые слова:** магнитно-резонансная томография, морфометрия, Freesurfer, нейродегенеративные заболевания, мультисистемная атрофия, оливопонтоцеребеллярная дегенерация, стриатонигральная дегенерация

**Конфликт интересов:** авторы заявили об отсутствии конфликта интересов.

**Для цитирования:** Исхакова Э.В., Труфанов А.Г., Юрин А.А., Лепёхина А.С., Ефимцев А.Ю., Фокин В.А. Магнитно-резонансная морфометрия головного мозга при различных вариантах мультисистемной атрофии // *Лучевая диагностика и терапия*. 2020. Т. 11, № 1. С. 33–37, DOI: http://dx.doi.org/10.22328/2079-5343-2020-11-1-33-37.

*Контакт:* Лепёхина Анна Станиславовна, anna20.04.1994@yandex.ru

© Iskhakova E.V., Trufanov A.G., Yurin A.A., Lepekhina A.S., Efimtsev A.Yu., Fokin V.A., 2020

# MAGNETIC RESONANCE MORPHOMETRY OF THE BRAIN IN DIFFERENT VARIANTS OF MULTISYSTEM ATROPHY

[1]Elnara V. Iskhakova, [2]Artem G. Trufanov, [2]Anton A. Yurin, [1]Anna S. Lepekhina, [1]Alexander Yu. Efimtsev, [1]Vladimir A. Fokin
[1]Almazov National Medical Research Centre, St. Petersburg, Russia
[2]S.M. Kirov Military Medical Academy, St. Petersburg, Russia

*Introduction.* Neurodegenerative diseases occupy a significant place in the structure of diseases of the Central nervous system and have a high social and economic significance. One of the methods of more accurate neuroimaging assessment of the neurodegenerative process is magnetic resonance morphometry using specialized software. *Purpose of research.* To evaluate the possibilities of magnetic resonance morphometry as a method of differential diagnosis of parkinsonism syndromes and to investigate the characteristic of volumetric changes of individual brain structures in different variants of Multisystem atrophy. *Materials and methods.* Morphometric markers of Multisystem atrophy variants development using postprocessing processing of native MRI on Freesurfer software are analyzed. 24 patients with striatonigral degeneration and 20 patients with olivopontocerebellar degeneration were examined. Patients without relevant neurological pathology of appropriate age were examined as a control group. Magnetic resonance imaging was performed on a magnetic resonance tomograph of Siemens with magnetic field induction of 1,5 T. 240 structures

from the right and left hemispheres of the brain were subjected to statistical analysis. There were significant differences in the distribution of atrophy among the structures of the brain stem and hemispheres in patients with olivopontocerebellar and striatonigral degeneration. *Conclusions.* The obtained data of the study on the atrophy of cortical areas involved in the realization of cognitive functions showed the difference between the variants of Multisystem atrophy. Thus, striatonigral atrophy is characterized by a decrease in the thickness of the structures of the frontal cortex, while olivopontocerebellar degeneration reveals a decrease in the thickness of the parahippocampal zone. Methods of postprocessing processing of MR morphometry data allow to confirm the clinical diagnosis instrumentally, as well as to clarify the pathogenesis of neurodegenerative diseases and to clarify the distribution of the brain structures most susceptible to neurodegeneration.

**Key words:** magnetic resonance imaging, morphometry, Freesurfer, neurodegenerative diseases, Multisystem atrophy, olivopontocerebellar degeneration, striatonigral degeneration

**Conflict of interest:** the authors stated that there is no potential conflict of interest.

**For citation:** Iskhakova E.V., Trufanov A.G., Yurin A.A., Lepekhina A.S., Efimtsev A.Yu., Fokin V.A. Magnetic resonance morphometry of the brain in different variants of multisystem atrophy // *Diagnostic radiology and radiotherapy*. 2020. Vol. 11, No. 1. C. 29–33, DOI: http://dx.doi.org/10.22328/2079-5343-2020-11-1-29-33.

Contact: *Lepekhina Anna Stanislavovna, anna20.04.1994@yandex.ru*

**Введение.** Нейродегенеративные заболевания занимают важное место в структуре болезней центральной нервной системы и обладают высокой социальной и экономической значимостью, так как в большинстве случаев приводят к инвалидности больного [1]. В настоящее время диагноз устанавливается клинически, а методы нейровизуализации, используемые в рутинной клинической практике, способны выявить характерные изменения лишь на развернутых стадиях болезни. Нативная МРТ играет важную роль в современной дифференциальной диагностике синдромов паркинсонизма. За последние годы разработан целый ряд методик, позволяющих с достаточно высокой точностью различать нозологические формы паркинсонизма по данным МРТ [2]. Например, измерение отношения площади среднего мозга к площади моста на сагиттальных Т1-ВИ или Т2-ВИ способно значительно помочь в диагностике прогрессирующего надъядерного паралича. В случае снижения отношения вышеупомянутых структур ниже 0,21 диагноз прогрессирующего надъядерного паралича становится наиболее вероятным, в то время как при болезни Паркинсона это отношение обычно не опускается ниже 0,26. Исключением из этого правила может явиться случай сосудистого паркинсонизма, при котором это отношение также опускается ниже 0,21. Однако при сосудистом паркинсонизме на нативной МРТ также будут выявляться признаки выраженной ангиопатии, последствий нарушений мозгового кровообращения, выраженных наружной и внутренней гидроцефалий. Также отношение площади среднего мозга к мосту значительно изменяется при оливопонтоцеребеллярной дегенерации. В этом случае данное отношение повышается и обычно превышает 0,30. Для повышения точности диагностики стриатонигрального варианта мультисистемной атрофии используются Т2-ВИ, на которых в проекции базальных ганглиев визуализируется гипоинтенсивная полоска под гиперинтенсивной полосой по внешнему краю скорлупы. Следует, однако, принимать во внимание, что подобная МР-картина может являться нормой при исследовании на магнитно-резонансных томографах с напряженностью магнитного поля 3 тесла.

Комплексное описание вышеперечисленных методик было представлено нами в материалах III национального конгресса по болезни Паркинсона и расстройствам движений [3]. В то же время, несмотря на отсутствие эффективной терапии для замедления прогрессирования болезни, ранняя диагностика является актуальной задачей. Одним из методов более точной нейровизуализационной оценки течения нейродегенеративного процесса является магнитно-резонансная морфометрия с использованием специализированного программного обеспечения.

Опубликовано ограниченное число работ по морфометрической оценке атрофии вещества головного мозга, в то же время в отечественной литературе данное направление исследований не представлено [4–8].

**Цель работы:** исследование характерных волюметрических изменений отдельных структур головного мозга при различных вариантах мультисистемной атрофии и оценка возможностей магнитно-резонансной морфометрии в качестве метода дифференциальной диагностики отдельных синдромов паркинсонизма.

**Материалы и методы.** Всего обследовано 44 пациента с мультисистемной атрофией, в том числе 24 больных с стриатонигральной и 20 с оливопонтоцеребеллярной дегенерацией. В качестве контроля использованы данные МРТ 35 пациентов соответствующего возраста без актуальной патологии нервной системы.

Магнитно-резонансная томография выполнялась на магнитно-резонансном томографе фирмы «Siemens» с индукцией магнитного поля 1,5 Тл, с получением стандартных Т1-взвешенных изображений (ВИ), Т2-ВИ в коронарной, аксиальной и сагиттальной плоскостях. Кроме этого, всем пациентам проводился протокол Т1 градиентного эха с последующим обсчетом на персональном компьютере с помощью программного обеспечения

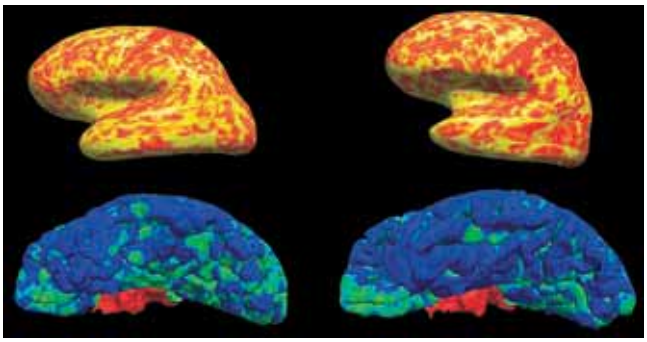

**Рис. 1.** Графическое представление статистического анализа атрофии коры головного мозга у пациентов со стриатонигральной дегенерацией (справа) в сравнении с группой контроля (слева). Верхние рисунки — более теплые цвета (красный) соответствуют меньшей толщине коры; нижние рисунки — более холодные цвета (синий) соответствуют меньшей толщине коры

**Fig. 1.** Graphical representation of the statistical analysis of cortical atrophy in patients with striatonigral degeneration (right) in comparison with the control group (left). Warmer colors indicate a smaller thickness of bark

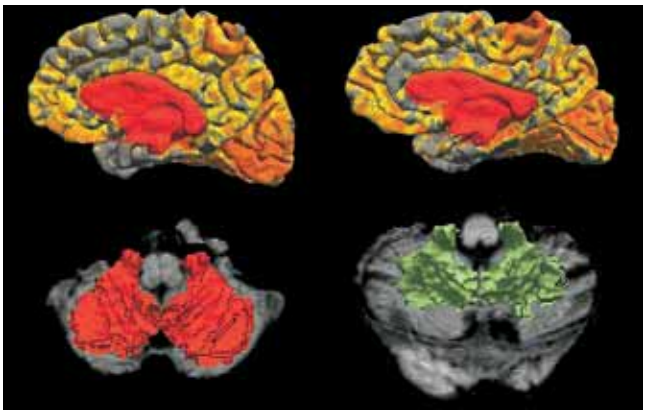

**Рис. 2.** Графическое представление статистического анализа атрофии коры головного мозга и белого вещества полушарий мозжечка у пациентов с оливопонтоцеребеллярной дегенерацией (справа) в сравнении с группой контроля (слева)

**Fig. 2.** Graphical representation of statistical analysis of cerebral cortex atrophy and white matter of cerebellar hemispheres in patients with olivopontocerebellar degeneration (right) in comparison with the control group (left)

## ЛИТЕРАТУРА/REFERENCES


1. Левин О.С., Федорова Н.В., Шток В.Н. Дифференциальная диагностика паркинсонизма // *Журнал неврологии и психиатрии им. С. С. Корсакова*. 2003. Т. 103, № 2. С. 54–60. [Levin O.S., Fedorova N.V., Shtok V.N. Differential diagnosis of parkinsonism. S.S. *Korsakov Journal of Neurology and Psychiatry*, 2003, Vol. 103, No. 2, pp. 54–60 (In Russ.)].
2. Воронков Л.В., Труфанов А.Г., Литвиненко И.В. Возможности воксельбазированной морфометрии в диагностике неопухолевых заболеваний головного мозга // *Вестник Российской Военно-медицинской академии*. 2012. № 1 (37). С. 203–207. [Voronkov L.V., Trufanov A.G., Litvinenko I.V. Possibilities of voxel-based morphometry in the diagnosis of non-tumorous diseases of the brain. *Herald of the Russian Academy of Military Medicine*, 2012, No. 1 (37), pp. 203–207 (In Russ.)].
3. Труфанов А.Г., Литвиненко И.В. Возможности МРТ в диагностике и оценке прогрессирования болезни Паркинсона // *Материалы III Национального конгресса по болезни Паркинсона и расстройствам движений (с международным участием)*. М.: Изд-во Научного центра неврологии РАМН, 2014. С. 126–133. [Trufanov A.G., Litvinenko I.V. The capabilities of MRI in the diagnosis and assessment of progression of Parkinson's disease. *Guidelines for physicians on the materials of the III National Congress on Parkinson's disease and movement disorders (with international participation)*, Moscow: Publisher Scientific Center of Neurology RAMS, 2014, pp. 126–133 (In Russ.)].
4. Brenneis C., Boesch S.M., Egger K.E. Cortical atrophy in the cerebellar variant of multiple system atrophy: a voxel-based morphometry study // *Movement Disord*. 2006. Vol. 21. P. 159–165. https://doi.org/10.1002/mds.20656.
5. Brenneis C., Seppi K., Schocke M.F. Voxel-based morphometry detects cortical atrophy in the Parkinson variant of multiple system atrophy // *Movement Disord*. 2003. Vol. 18. P. 1132–1138. http://dx.doi.org/10.1002/mds.10502.
6. Messina D., Cerasa A., Condino F. Patterns of brain atrophy in Parkinson's disease, progressive supranuclear palsy and multiple system atrophy // *Parkinsonism Relat Disord*. 2011. Vol. 17. P. 172–176. http://dx.doi.org/10.1016/j.parkreldis.2010.12.010.
7. Minnerop M., Specht K., Ruhlmann J. Voxel-based morphometry and voxel-based relaxometry in multiple system atrophy — a comparison between clinical subtypes and correlations with clinical parameters // *Neuroimage*. 2007. Vol. 36. P. 1086–1095. DOI: 10.1016/j.neuroimage.2007.04.028.
8. Scherfler C., Göbel G., Müller C. Diagnostic potential of automated subcortical volume segmentation in atypical parkinsonism // *Neurology*. 2016. Vol. 86. P. 1242–1249. DOI: 10.1212/WNL.0000000000002518.


Поступила в редакцию / Received by the Editor: *17.11.2019 г.*

**Сведения об авторах:**

*Исхакова Эльнара Вахидовна* — аспирант кафедры лучевой диагностики и медицинской визуализации федерального государственного бюджетного учреждения «Национальный медицинский исследовательский центр им. В. А. Алмазова»; 197341, Санкт-Петербург, ул. Аккуратова, д. 2; e-mail: atluevaelnara@gmail.com; ORCID: 0000-0002-2771-5298; SPIN-код: 4183–6879;

*Труфанов Артем Геннадиевич* — доцент кафедры нервных болезней федерального государственного бюджетного военного образовательного учреждения высшего образования «Военно-медицинская академия имени С. М. Кирова» Министерства обороны Российской Федерации; 194044, Санкт-Петербург, ул. Академика Лебедева, д. 6; e-mail: trufanovart@gmail.com; ORCID: 0000-0003-2905-9287, SPIN-код: 7335–6463;

Юрин Антон Александрович — преподаватель кафедры нервных болезней федерального государственного бюджетного военного образовательного учреждения высшего образования «Военно-медицинская академия имени С. М. Кирова» Министерства обороны Российской Федерации; 194044, Санкт-Петербург, ул. Академика Лебедева, д. 6; ORCID: 0000-0003-3758-9747, SPIN: 7378–2183;

*Лепёхина Анна Станиславовна* — ординатор кафедры лучевой диагностики и медицинской визуализации федерального государственного бюджетного учреждения «Национальный медицинский исследовательский центр им. В. А. Алмазова»; 197341, Санкт-Петербург, ул. Аккуратова, д. 2; e-mail: anna20.04.1994@yandex.ru; ORCID: 0000-0002-3805-8430; SPIN-код: 9012–2492;

*Ефимцев Александр Юрьевич* — ведущий научный сотрудник Научно-исследовательской лаборатории лучевой визуализации федерального государственного бюджетного учреждения «Национальный медицинский исследовательский центр им. В. А. Алмазова»; 197341, Санкт-Петербург, ул. Аккуратова, д. 2; e-mail: altralf@mail.ru; ORCID: 0000-0003-2249-1405, SPIN-код: 3459–2168;

*Фокин Владимир Александрович* — заведующий отделом лучевой диагностики федерального государственного бюджетного учреждения «Национальный медицинский исследовательский центр им. В. А. Алмазова»; 197341, Санкт-Петербург, ул. Аккуратова, д. 2; e-mail: vlad.fokin@mail.ru; ORCID: 0000-0001-7885-9024; SPIN-код: 6072–3550.

УДК 616.98:578.828.6-085.37-06:616-002
http://dx.doi.org/10.22328/2079-5343-2020-11-1-38-45

© Бакулина Е.Г., Трофимова Т.Н., Шеломов А.С., Катаева Г.В., Беляков Н.А., 2020 г.

# НЕЙРОРАДИОЛОГИЧЕСКИЕ ПРИЗНАКИ СИНДРОМА ВОССТАНОВЛЕНИЯ ИММУНИТЕТА ПРИ ВИЧ-ИНФЕКЦИИ

[1]Е. Г. Бакулина*, [1,3]Т. Н. Трофимова, [2]А. С. Шеломов, [1]Г. В. Катаева, [3]Н. А. Беляков
[1]Институт мозга человека им. Н. П. Бехтеревой Российской академии наук, Санкт-Петербург, Россия
[2]Центр по профилактике и борьбе со СПИД и инфекционными заболеваниями, Санкт-Петербург, Россия
[3]Первый Санкт-Петербургский государственный медицинский университет им. акад. И. П. Павлова, Санкт-Петербург, Россия

Внедрение антиретровирусной терапии изменило характер пандемии вируса иммунодефицита человека. У некоторых пациентов с ВИЧ-инфекцией после начала или возобновления АРВТ развивается парадоксальное ухудшение клинического статуса, названное синдромом восстановления иммунитета. Однако если клинико- лабораторные критерии диагноза данного синдрома сформулированы, то радиологических критериев не существует. В настоящем исследовании сформулирован диагностический алгоритм выявления синдрома восстановления иммунитета с вовлечением ЦНС, определены его нейрорадиологические особенности.

**Ключевые слова:** СВИ, ВИЧ, МРТ, головной мозг

**Конфликт интересов:** авторы заявили об отсутствии конфликта интересов.

**Для цитирования:** Бакулина Е.Г., Трофимова Т.Н., Шеломов А.С., Катаева Г.В., Беляков Н.А. Нейрорадиологические признаки синдрома восстановления иммунитета при ВИЧ-инфекции // *Лучевая диагностика и терапия*. 2020. Т. 11, № 1. С. 38–45, http://dx.doi.org/10.22328/2079-5343-2020-11-1-38-45.

Контакт: *Бакулина Екатерина Геннадьевна, bakulina26region@gmail.com*

© Bakulina E.G., Trofimova T.N., Shelomov A.S., Kataeva G.V., Belyakov N.A., 2020

# IMMUNE RECONSTITUTION INFLAMMATORY SYNDROME NEURORADIOLOGIC FEATURES IN HIV INFECTION

[1]Ekaterina G. Bakulina*, [1,3]Tatiyana N. Trofimova, [2]Alexei S. Shelomov, [1]Galina V. Kataeva, [3]Nikolai A. Belyakov
[1]N. P. Bechtereva Institute of the Human Brain of the Russian Academy of Sciences, St. Petersburg, Russia
[2]St. Petersburg Center for Control of AIDS and Infectious Diseases, St. Petersburg, Russia
[3]Pavlov First Saint Petersburg State Medical University, St. Petersburg, Russia

The introduction of antiretroviral therapy has changed the human immunodeficiency virus pandemic. Some patients with HIV infection after starting or resuming ART develop a paradoxical worsening of clinical status, called Immune Reconstitution Inflammatory Syndrome (IRIS). However, if clinical and laboratory criteria for the diagnosis of this syndrome have been formulated, IRIS neuroradiological criteria do not exist yet. The present study presents neuroradiological features and diagnostic algorithm for identification of IRIS involving central nervous system.

**Key words:** IRIS, HIV, MRI, brain

**Conflict of interest:** the authors stated that there is no potential conflict of interest.

**For citation:** Bakulina E.G., Trofimova T.N., Shelomov A.S., Kataeva G.V., Belyakov N.A. IRIS neuroradiologic features in HIV infection // *Diagnostic radiology and radiotherapy*. 2020. Vol. 11, No. 1. P. 38–45, http://dx.doi.org/10.22328/2079-5343-2020-11-1-38-45.

Contact: *Bakulina Ekaterina Gennadievna, bakulina26region@gmail.com*

**Введение.** Внедрение антиретровирусной терапии (АРВТ) изменило характер пандемии вируса иммунодефицита человека (ВИЧ). Продолжительность жизни пациентов увеличивается, на первый план все чаще выходит соматическая патология, оппортунистические инфекции (ОИ) характерны для более поздних стадий заболевания, нейрокогнитивные расстройства характеризуются более мягкими формами. Однако в то же время установлено, что у некоторых пациентов с ВИЧ-инфекцией после начала или возобновления АРВТ развивается парадоксальное ухудшение клинического статуса, названное синдромом восстановления иммунитета (СВИ) [1]. Предполагается, что триггерным фактором развития СВИ является дисрегуляция иммунного ответа на воздействие антигенных стимулов, что еще более усугубляет системное воспаление в организме ВИЧ-инфицированного пациента. На фоне начала АРВТ происходит резкое снижение РНК ВИЧ, увеличение числа иммунокомпетентных клеток, функциональное перераспределение лимфоцитов, массивный выброс цитокинов [2]. Отличительной чертой ЦНС-СВИ

**Рис. 6.** Алгоритм диагностического поиска синдрома восстановления иммунитета
**Fig. 6.** IRIS diagnostic algorithm

на фоне АРВТ на продвинутых стадиях ВИЧ-инфекции, что регистрируется в последние годы в нашей стране по мере эволюции эпидемии [1, 6]. Необходимо расширение показаний и условий для проведения радиологических исследований головного мозга при подозрении на синдром восстановления иммунитета или появлении неврологических нарушений.

## ЛИТЕРАТУРА/REFERENCES


1. Беляков Н.А., Трофимова Т.Н., Боева Е.В., Семенова М.Д. современное звучание проблемы синдрома восстановления иммунитета на фоне АРВТ // *ВИЧ-инфекция и иммуносупрессии*. 2018. Т. 10, № 2. С. 14–27. [Belyakov N.A., Trofimova T.N., Boeva E.V., Semenova M.D. The present day perception of the problem of immune restoration of upon ART // *HIV Infection and Immunosuppressive Disorders*. 2018. Vol. 10, No. 2, pp. 14–27 (In Russ.)].
2. George V., Harrison L., Roach M. Associations of Plasma Cytokine and Microbial Translocation Biomarkers With Immune Reconstitution Inflammatory Syndrome // *J. Infect. Dis.* 2017. Nov. Vol. 216, No. 9. P. 1159–1163.
3. Bahr N., Boulware D.R., Marais S., Scriven J., Wilkinson R.J., Meintjes G. Central nervous system immune reconstitution inflammatory syndrome // *Curr. Infect. Dis. Rep.* 2013. Vol. 15, No. 6. P. 583–593. doi: 10.1007/s11908-013-0378-5.
4. Riveiro-Barciela M., Falcó V., Burgos J. et al. Neurological opportunistic infections and neurological immune reconstitution syndrome: impact of one decade of highly active antiretroviral treatment in a tertiary hospital // *HIV Med.* 2013. Jan. Vol. 14, No. 1. P. 21–30.
5. Asselman V, Thienemann F, Pepper DJ, et al. Central nervous system disorders after starting antiretroviral therapy in South Africa // *AIDS*. 2010 Nov. Vol. 24, No. 18. P. 2871–2876.
6. Боева Е.В., Беляков Н.А. Синдром восстановления иммунитета при ВИЧ-инфекции // Инфекция и иммунитет. 2018. Т. 8, № 2. С. 139–149. [Boeva E.V., Belyakov N.A Immune reconstitution inflammatory syndrome in HIV infection. *Russian Journal of Infection and Immunity,* 2018, Vol. 8, No. 2, pp. 139–149 (In Russ.)].
7. French M.A., Price P., Stone S.F. Immune restoration disease after antiretroviral therapy // *AIDS*. 2004. No. 18. P. 1615–1627.
8. Robertson J., Meier M., Wall J., Ying J., Fichtenbaum C.J. Immune reconstitution syndrome in HIV: validating a case definition and identifying clinical predictors in persons initiating antiretroviral therapy // *Clin. Infect Dis.* 2006. No. 42. P. 1639–1646.
9. Трофимова Т.Н., Беляков Н.А., Рассохин В.В. *Радиология и ВИЧ-инфекция*. СПб.: Балтийский медицинский образовательный центр. 2017. 352 с., ил. [Trofimova T.N., Belyakov N.A., Rassokhin V.V. *Radiology and HIV infection*. Saint Petersburg: Baltic Medical Education Center, 2017. 352 p., Ill. (In Russ.)].
10. Post M.J., Thurnher M.M., Clifford D.B. et al. CNS-immune reconstitution inflammatory syndrome in the setting of HIV infection, part 1: overview and discussion of progressive multifocal leukoencephalopathy-immune reconstitution inflammatory syndrome and cryptococcal-immune reconstitution inflammatory syndrome // *Am. J. Neuroradiol.* 2013. Vol. 34. P. 1297–1307.
11. Post M.J., Thurnher M.M., Clifford D.B. et al. CNS-immune reconstitution inflammatory syndrome in the setting of HIV infection, part 2: discussion of neuro-immune reconstitution inflammatory syndrome with and without other pathogens // *Am. J. Neuroradiol.* 2013. Vol. 34. P. 1308–1318.
12. Narvid J., Rehani B., Talbott J.F. Diagnostic Performance of Brain MRI in Immune Reconstitution Inflammatory Syndrome // *J. Neuroimaging*. 2016. Vol. 26. P. 303–308. DOI: 10.1111/jon.12291.
13. Bonham S., Meya D.B., Bohjanen P.R. et al. Biomarkers of HIV immune reconstitution inflammatory syndrome // *Biomark. Med.* 2008. No. 2. P. 349–361.
14. Kolson D. Neurologic Complications in Persons With HIV Infection in the Era of Antiretroviral Therapy // *Top Antivir. Med.* 2017. Vol. 25, No. 3. P. 97–101.
15. Johnson T.P., Nath A. New insights into immune reconstitution inflammatory syndrome of the central nervous system // *Curr. Opin. HIV AIDS*. 2014. Vol. 9, No. 6. P. 572–578. doi: 10.1097/COH.0000000000000107.

16. Sainz-de-la-Maza S., Casado J.L., Perez-Elias M.J. et al. Incidence and prognosis of immune reconstitution inflammatory syndrome in HIV-associated progressive multifocal leucoencephalopathy // *Eur. J. Neurol.* 2016. No. 23. P. 919–925
17. Katchanov J., Branding G., Jefferys L. et al. Neuroimaging of HIV-associated cryptococcal meningitis: comparison of magnetic resonance imaging findings in patients with and without immune reconstitution // *Int. J. STD AIDS*. 2016. No. 27. P. 110–117.
18. Lanzafame M., Vento S. Tuberculosis-immune reconstitution inflammatory syndrome // *J. Clin. Tuberc. Other Mycobact. Dis.* 2016. No. 3. P. 6–9. doi: 10.1016/j.jctube.2016.03.002.
19. Gray F., Lescure F.X., Adle-Biassette H., Polivka M., Gallien S., Pialoux G. et al. Encephalitis with infiltration by CD8+ lymphocytes in HIV patients receiving combination antiretroviral treatment // *Brain Pathol.* 2013. Sep. Vol. 23, No. 5. P. 525–533.

Поступила в редакцию/Received by the Editor: *14.03.2020 г.*

**Сведения об авторах:**

*Бакулина Екатерина Геннадьевна* — аспирант федерального государственного бюджетного учреждения науки «Институт мозга человека имени Н. П. Бехтеревой» Российской академии наук; 197376, Санкт-Петербург, ул. Академика Павлова, д. 9; e-mail: bakulina26region@gmail.com;

*Трофимова Татьяна Николаевна* — доктор медицинских наук, профессор кафедры рентгенологии и радиологии федерального государственного бюджетного образовательного учреждения высшего образования «Первый Санкт-Петербургский государственный медицинский университет имени академика И. П. Павлова» Министерства здравоохранения Российской Федерации; 197022, Санкт-Петербург, ул. Льва Толстого, д. 6–8; заместитель генерального директора/главный врач медицинской компании «АВА Петер», директор научно-клинического и образовательного центра «Лучевая диагностика и ядерная медицина» федерального государственного бюджетного образовательного учреждения высшего образования «Санкт-Петербургский государственный университет»; 199034, Санкт-Петербург, Университетская набережная, д. 7–9; e-mail: trofimova-TN@avaclinic.ru;

*Шеломов Алексей Сергеевич* — ассистент кафедры социально-значимых инфекций федерального государственного бюджетного образовательного учреждения высшего образования «Первый Санкт-Петербургский государственный медицинский университет имени академика И. П. Павлова» Министерства здравоохранения Российской Федерации; 197022, Санкт-Петербург, ул. Льва Толстого, д. 6–8; e-mail: shelomov_rambov@mail.ru;

*Катаева Галина Вадимовна* — кандидат биологических наук, заместитель директора по научной работе федерального государственного бюджетного учреждения науки «Институт мозга человека им. Н. П. Бехтеревой» Российской академии наук; 197376, Санкт-Петербург, ул. Академика Павлова, д. 9;

*Беляков Николай Алексеевич* — доктор медицинских наук, профессор, академик РАН, заведующий кафедрой социально значимых инфекций федерального государственного бюджетного образовательного учреждения высшего образования «Первый Санкт-Петербургский государственный медицинский университет имени академика И. П. Павлова» Министерства здравоохранения Российской Федерации; 197022, Санкт-Петербург, ул. Льва Толстого, д. 6–8; главный научный сотрудник федерального государственного бюджетного учреждения науки «Институт экспериментальной медицины», Санкт-Петербург; руководитель Северо-Западного окружного центра по профилактике и борьбе со СПИД федерального государственного бюджетного учреждения науки «Научно-исследовательский институт эпидемиологии и микробиологии имени Пастера» Министерства здравоохранения Российской Федерации; 197101, Санкт-Петербург, ул. Мира, д. 14.

**Делегатам XII Всероссийского научно-образовательного форума с международным участием «Медицинская диагностика-2020»**

## Уважаемые коллеги!

В соответствии с Указом Мэра Москвы № 21-УМ от 16.03.2020 и Постановлением Губернатора Московской области № 115-ПГ от 13.03.2020 Оргкомитет XII Всероссийского научно-образовательного форума с международным участием «Медицинская диагностика-2020» (далее Форум) и конгресс-оператор ООО «МЕДИ Экспо» сообщают участникам, что в связи с введением на территории г. Москвы и Московской области запрета на проведение публичных мероприятий с участием более 50 человек Форум, запланированный к проведению с 26 по 28 мая 2020 года, **переносится на 16–18 сентября с.г.**

Форум состоится по адресу: Московская область, г. Красногорск, МВЦ «Крокус Экспо», 3 павильон, 4 этаж, 20 зал.

Согласно п. 9.4 Постановления Губернатора Московской области 115-ПГ от 13.03.2020 угроза распространения коронавируса 2019-nCoV на территории Российской Федерации является чрезвычайным и непредотвратимым обстоятельством непреодолимой силы (форс-мажор).

Оплаченные делегатами регистрационные взносы на участие в Форуме будут учтены при проведении всех мероприятий XII Всероссийского научно-образовательного форума с международным участием «Медицинская диагностика-2020» с 16 по 18 сентября 2020 года.

С уважением,

Председатель Оргкомитета Форума *Терновой С.К.*

Генеральный директор ООО «МЕДИ Экспо» *Цоколаева О.Э.*

УДК 616.24-006-079.4-082:614.21:616-002.5
http://dx.doi.org/10.22328/2079-5343-2020-11-1-46-51

© *Гаврилов П.В., Смольникова У.А., 2020 г.*

# ВОЗМОЖНОСТИ АВТОМАТИЧЕСКИХ СИСТЕМ В ИНТЕРПРЕТАЦИИ РЕНТГЕНОГРАММ ЛЕГКИХ У ПАЦИЕНТОВ С ПОДОЗРЕНИЕМ НА ОКРУГЛОЕ ОБРАЗОВАНИЕ

[1,2]*П. В. Гаврилов*[*], [1]*У. А. Смольникова*
[1]Санкт-Петербургский научно-исследовательский институт фтизиопульмонологии, Санкт-Петербург, Россия
[2]Санкт-Петербургский государственный университет, Санкт-Петербург, Россия

*Цель исследования.* Проанализировать информативность автоматического распознавания образований в легких при цифровой рентгенографии на примере одного из общедоступных диагностических алгоритмов. *Материалы и методы.* Исследование основано на результатах распознавания и анализа цифровых рентгенограмм из тестовых баз посредством программного продукта на основе сверточных нейронных сетей на примере одного из общедоступных диагностических алгоритмов. База данных состояла из анонимизированных цифровых рентгенограмм 240 пациентов, чье здоровье было подтверждено гистологическими данными и результатами компьютерной томографии (КТ), соотношение норма: патология составило 50:50%. *Результаты.* При использовании автоматического распознавания образований в легких на цифровой рентгенографии были показаны хорошие возможности выявления округлых образований в легочной ткани (93% патологических изменений). Результаты распознавания при солидной структуре изменений были выше, чем при субсолидной — 94 и 88% соответственно. Выявлена существенная зависимость возможности выявления образований в легких от их размеров. При наличии очаговых образований до 10 мм, ни в одном из случаев алгоритм не определил их с вероятностью более 50%, и только в 33% случаев вероятность составила 10–50%. Существенно выше показатели при размере образований 10–30 мм (61% солидных образований и 25% субсолидных образований с показателем вероятности более 90%). При размере солидных образований более 30 мм выявлено 100% случаев, при этом в 73% вероятность указана более 90%. Также было выявлено 100% субсолидных образований. *Выводы.* Использование автоматических систем в качестве способа интерпретации рентгенограмм является перспективным направлением, требующим дальнейшего совершенствования и более детального изучения получаемых результатов. Диагностическая эффективность данных алгоритмов приближается к аналогичным показателям врачей-рентгенологов. В настоящее время результаты, получаемые при использовании алгоритма как программного продукта, направленного на выявление округлых образований в легких, не могут использоваться как достоверный диагностический метод, но могут быть рассмотрены в качестве вспомогательного «второго чтения» для врача-рентгенолога.

**Ключевые слова:** рентгенография легких, округлые образования, скрининг, искусственный интеллект, сверточные нейронные сети

**Конфликт интересов:** авторы заявляют об отсутствии конфликта интересов.

**Для цитирования:** Гаврилов П.В., Смольникова У.А. Возможности автоматических систем в интерпретации рентгенограмм легких у пациентов с подозрением на округлое образование // *Лучевая диагностика и терапия*. 2020. Т. 6, № 1. С. 46–51, http://dx.doi.org/10.22328/2079-5343-2020-11-1-46-51.

Контакт: *Гаврилов Павел Владимирович, spbniifrentgen@mail.ru*

© *Gavrilov P.V., Smolnikova U.A., 2020*

# POSSIBILITIES OF AUTOMATIC SYSTEMS IN INTERPRETATION OF LUNG X-RAYS IN PATIENTS WITH SUSPICION FOR ROUND FORMATIONS

[1,2]*Pavel V. Gavrilov*[*], [1]*Uliana A. Smolnikova*
[1]St. Petersburg State Research Institute of Phthisiopulmonology, St. Petersburg, Russia
[2]St. Petersburg State University, St. Petersburg, Russia

To analyze the information content of automatic recognition of formations in lungs at digital radiography on the example of one of the commonly available diagnostic algorithms. *Materials and methods.* This study is based on the results of recognition and analysis of digital radiographs from test bases by software product, based on convolutional neural networks on the example of one of the generally available diagnostic algorithms. The database consisted of anonymized digital radiographs of 240 patients whose health condition was confirmed by histological data and computed tomography (CT) results, the ratio between normal and pathology was 50:50%. *Results.* At application of automatic recognition of formations in the lungs on digital radiographs, good possibilities were revealed for detecting rounded formations in the lung tissue (93% of pathological changes). Recognition results with a solid structure of formations were higher than with a subsolid — 94% and 88%, respectively. A significant dependence of the possibility of detecting formations in the lungs on their size was revealed. For the focal

lesions smaller than 10 mm in none of the cases the algorithm determined them with a probability of more than 50%, and only in 33% of cases the probability was 10–50%. Indicators are significantly higher at the size of formations from 10 to 305 mm (61% of solid formations and 25% of subsolid formations with a probability indicator more than 90%). When the size of solid formations is more than 30 mm, all the 100% of cases are revealed, while in 73% the probability is indicated more than 90%. There was also identified 100% of the subsolid formations. Conclusion. The application of automated systems as a method of interpretation of radiographs is a promising direction, requiring further improvement and more detailed study of the results obtained. The diagnostic effectiveness of these algorithms is close to effectiveness of radiologists. Currently, the results obtained by the algorithm as a software product for identifying of rounded formations in the lungs cannot be used as a reliable diagnostic method, but it might be considered as an auxiliary «second reading» for the radiologist.

**Key words:** X-ray of the lungs, lung formations, screening, artificial intelligence, convolutional neural networks

**Conflict of interest:** the authors declare no conflict of interest.

**For citation:** Gavrilov P.V., Smolnikova U.A. Possibilities of automatic systems in interpretation of lung X-rays in patients with suspicion for round formations // *Diagnostic radiology and radiotherapy*. 2020. Vol. 6, No. 1. P. 46–51, http://dx.doi.org/10.22328/2079-5343-2020-11-1-46-51.

Contact: *Gavrilov Pavel Vladimirovich, spbniifrentgen@mail.ru*

**Введение.** Рентгенологические исследования органов грудной клетки занимают существенный объем (около 24%, или более 76 млн исследований) в структуре всех лучевых исследований в Российской Федерации [1].

В настоящее время основным методом активного выявления скрыто протекающих патологических процессов в легких являются проверочные флюорографические исследования [2–5].

В настоящее время, согласно Приказу Минздрава РФ от 21.03.2017 № 124н «Об утверждении порядка и сроков проведения профилактических медицинских осмотров граждан в целях выявления туберкулеза», флюорография легких или рентгенография органов грудной клетки выполняется взрослому населению с 18 лет не менее чем один раз в год при показателе общей заболеваемости туберкулезом в субъекте Российской Федерации 40 и более на 100 тыс. населения и не менее чем 1 раз в два года при показателе общей заболеваемости туберкулезом в субъекте Российской Федерации менее 40 на 100 тыс. населения. Также согласно этому приказу детям в возрасте от 15 до 17 лет (включительно) проводится иммунодиагностика с применением аллергена туберкулезного рекомбинантного в стандартном разведении или рентгенологическое флюорографическое исследование органов грудной клетки (легких).

По данным многих авторов, существенной проблемой в выявлении патологических изменений при флюорографии легких или рентгенографии органов грудной клетки является сложность трактовки суммационных изображений и высокие требования к квалификации врачей-рентгенологов [6, 7].

Так, по данным исследования, проведенного K. Nakamura и соавт., наиболее значимым фактором, влияющим на качество интерпретации рентгенологических данных при анализе рентгенограмм грудной клетки, является наличие опыта работы более 10 лет с возможностью ежегодного анализа более 20 тыс. рентгенограмм [8].

В настоящее время широко тестируются алгоритмы и программное обеспечение, позволяющие проводить автоматический анализ рентгенологических данных. Применение таких алгоритмов предполагает более эффективное обнаружение патологических изменений [9–11, 18].

**Цель исследования:** проанализировать информативность автоматического распознавания образований в легких при цифровой рентгенографии на примере одного из общедоступных диагностических алгоритмов.

**Материалы и методы.** Данное исследование основано на результатах распознавания и анализа цифровых рентгенограмм из тестовых баз посредством программного продукта на основе сверточных нейронных сетей на примере одного из общедоступных диагностических алгоритмов. База данных состояла из анонимизированных цифровых рентгенограмм 240 пациентов, состояние здоровья которых было подтверждено гистологическими данными и результатами компьютерной томографии (КТ), соотношение норма : патология — 50:50%. В качестве патологических изменений использовались анонимизированные цифровые рентгенограммы 120 человек с синдромом округлого образования в легочной ткани (Dataset1).

Во вторую тестовую базу (Dataset2) было включено 120 цифровых рентгенограмм без патологических изменений в легочной ткани. У всех 120 пациентов кроме цифровой рентгенограммы было выполнено КТ органов грудной клетки, которое подтвердило отсутствие округлых образований в легочной ткани.

По нозологическим диагнозам патологические изменения в легких из тестовой базы Dataset1 распределились следующим образом (табл. 1).

Наиболее часто встречались такие патологические состояния как немелкоклеточный рак легкого — 54 случая, туберкулез легких — 46 случаев, гамартохондрома — 14 случаев. За исключением 3 случаев, все патологические образования были подтверждены гистологическим исследованием. С помощью бактериологического метода был подтвержден туберкулез и микобактериоз легких. У пациента с артериовенозной мальформацией диагноз был подтвержден клинико-рентгенологическим методом.

генологами при размере очагов до 10 мм ошибка достигает 50% случаев, при этом отмечено не выявление образований с размером более 30 мм. В работе J. T. Dobbins и соавт. врачами-рентгенологами выявлялось только 20% очагов размерами до 10 мм и 53% очагов размерами от 10 до 30 мм [16, 17].

Аналогичные данные получены и в нашем исследовании, посвященном возможности выявления очаговых образований в легких врачами-рентгенологами [6].

Ограничения исследования: не проводился экономический анализ; в выборку не включены случаи иной патологии легких (диссеминированные процессы, патология корней легких, средостения и др.); не проводился анализ эффективности в определении нозологии процесса.

**Заключение.** Таким образом, использование автоматических систем в качестве способа интерпретации рентгенограмм является перспективным направлением, которое требует дальнейшего совершенствования и более детального изучения получаемых результатов анализа цифровых рентгенограмм диагностическими алгоритмами. Диагностическая эффективность данных алгоритмов приближается к аналогичным показателям врачей-рентгенологов. В настоящее время результаты, получаемые при использовании алгоритма в качестве программного продукта, направленного на выявление округлых образований в легких, не могут быть использованы как достоверный диагностический метод, но могут быть рассмотрены в качестве вспомогательного «второго чтения» для врача-рентгенолога.

## ЛИТЕРАТУРА/REFERENCES


1. Тюрин И.Е. Лучевая диагностика в российской федерации в 2016 г. // Вестник рентгенологии и радиологии. 2017. Т. 98, № 4. С. 219–226. [Tyurin I.E. Radiological diagnostics in the Russian Federation in 2016. *Herald of radiology and radiology*, 2017, Vol. 98, No. 4, pp. 219–226 (In Russ.)].
2. Лучкевич В.С., Хасанова Е.А. Тенденции эпидемиологической ситуации по туберкулезу в России на современном этапе (обзор) // *Медицинский альянс*. 2016. № 3. С. 20–23 [Luchkevich V.S., Hasanova E.A. The trends of the epidemiological situation of tuberculosis in Russia at the present stage (review). *Medical Alliance*, 2016, No. 3, pp. 20–23 (In Russ.)].
3. *Фтизиатрия*. Национальные клинические рекомендации / под ред. П. К. Яблонского. М.: ГЭОТАР-Медиа, 2015. 240 с. [Phthisiatry. National clinical guidelines / ed. P. K. Yablonsky. Moscow: GEOTAR-Media, 2015, 240 p. (In Russ.)].
4. Яблонский П.К., Васильева И.А., Эргешов А.Э. *Клинические рекомендации по диагностике и лечению туберкулеза органов дыхания у взрослых*. М., 2013. [Yablonskij P.K., Vasil'eva I.A., Ergeshov A.E. *Clinical recommendations for the diagnosis and treatment of respiratory tuberculosis in adults*. Moscow, 2013 (In Russ.)].
5. Корецкая Н.М., Наркевич А.Н. Впервые выявленный туберкулёз лёгких у лиц, соблюдающих и нарушающих регламентированные сроки флюорообследования в эпидемически неблагополучном регионе // *Туберкулез и болезни легких*. 2013. Т. 90, № 9. С. 21–24. [Koreckaya N.M., Narkevich A.N. Newly diagnosed pulmonary tuberculosis in individuals who comply with and violate the prescribed timeframe for fluorosurveys in an epidemically unfavorable region. *Tuberculosis and lung diseases*, 2013, Vol. 90, No. 9, pp. 21–24 (In Russ.)].
6. Гаврилов П.В., Ушков А.Д., Смольникова У.А. Выявление округлых образований в легких при цифровой рентгенографии: роль опыта работы врача-рентгенолога // *Медицинский альянс*. 2019. № 2. С. 51–56. [Gavrilov P., Ushkov A, Smol'nikova U. Detection of lumps in the lungs with digital X-ray: the role of the work experience of the radiologist. *Medical Alliance*, 2019, No. 2, pp. 51–56 (In Russ.)].
7. Yerushalmy J. et al. The role of dual reading in mass radiography // *American Review of Tuberculosis*. 1950. Vol. 61. P. 443–464.
8. Nakamura K. et al. Studies on the diagnostic value of 70 mm radiophotograms by mirror camera and the reading ability of physicians // Kekkaku. 1970. Vol. 45. P. 121–128.
9. Морозов С.П., Владзимирский А.В., Ледихова Н.В., Соколина И.А., Кульберг Н.С., Гомболевский В.А. Оценка диагностической точности системы скрининга туберкулеза легких на основе искусственного интеллекта // *Туберкулез и болезни легких*. 2018. Т. 95, № 8. С. 42–49. [Morozov S.P., Vladzimirskij A.V., Ledihova N.V., Sokolina I.A., Kul'berg N.S., Gombolevskij V.A. Evaluation of the diagnostic accuracy of the screening system of pulmonary tuberculosis based on artificial intelligence. *Tuberculosis and lung diseases*, 2018, Vol. 95, No. 8, pp. 42–49 (In Russ.)].
10. Lakhani P. et al. Deep Learning at Chest Radiography: Automated Classification of Pulmonary Tuberculosis by Using Convolutional Neural Networks // *Radiology*. 2017. Vol. 284, Iss. 2. P. 574–582.
11. Jaeger S. et al. Automatic Tuberculosis Screening Using Chest Radiographs // *IEEE transactions on medical imaging*. 2014. Vol. 33, Iss. 2. P. 233–245.
12. Гаврилов П.В., Баулин И.А., Лукина О.В. Стандартизованная интерпретация и контроль выявленных одиночных образований в легких по системе Lung Imaging Reportingand Data System (Lung-RADS™) // *Медицинский альянс*. 2017. № 3. С. 17–27. [Gavrilov P.V., Baulin I.A., Lukina O.V. Standardized interpretation and control of identified single lung formations using the Lung Imaging Reporting and Data System (Lung-RADS™). *Medical Alliance*, 2017, No. 3, pp. 17–27 (In Russ)]
13. Garland L.H. On the reliability of roentgen survey procedures // *American Journal of Rentgenology and Radium Therapeutic Nuclear Medicine*. 1950. Vol. 64. P. 32–41.
14. Garland L.H. Studies on the accuracy of diagnostic procedures // *American Journal of Rentgenology and Radium Therapeutic Nuclear Medicine*. 1959. Vol. 82. P. 25–38.
15. Newell R.R. Chamberlain WE. Rigler L. Descriptive classification of pulmonary shadows: a revelation of unreliability in the roentenographic diagnosis of tuberculosis // *American Review of Tuberculosis*. 1954. Vol. 69. P. 566–584.
16. Sone S. et al. Characteristics of small lung cancers invisible on conventional chest radiography and detected by population based screening using spiral CT // *The British journal of radiology*. 2000. Vol. 73. No. 866. P. 137–145.
17. Dobbins J.T. et al. Digital tomosynthesis of the chest for lung nodule detection: Interim sensitivity results from an ongoing NIH-sponsored trial // *Medical physics*. 2008. Vol. 35. No. 6. Part 1. P. 2554–2557.
18. Мелдо А.А., Уткин Л.В., Трофимова Т.Н., Рябинин М.А., Моисеенко В.М., Шелехова К.В. Новые подходы к разработке алгоритмов искусственного интеллекта в диагностике рака легкого // *Лучевая диагностика и терапия*. 2019. Т. 10, № 1. С. 8–18, [Meldo A.A., Utkin L.V., Trofimova T.N., Ryabinin M.A., Moiseenko V.M., Shelekhova K.V. Novel approaches to development of artificial intelligence algorithms in the lung cancer diagnostics // *Diagnostic radiology and radiotherapy* 2019. Vol. 10. No. 1. pp. 8–18 (In Russ.)], DOI: http://dx.doi.org/10.22328/2079-5343-2019-10-1-8-18.


Поступила в редакцию/Received by the Editor: *19.02.2020 г.*

**Сведения об авторах:**

*Гаврилов Павел Владимирович* — кандидат медицинских наук, ведущий научный сотрудник, руководитель направления «Лучевая диагностика» федерального государственного бюджетного учреждения «Санкт-Петербургский научно-исследовательский институт фтизиопульмонологии», доцент научно-клинического и образовательного центра «Лучевая диагностика и ядерная медицина» Института высоких медицинских технологий федерального государственного бюджетного учреждения высшего образования «Санкт-Петербургский государственный университет» Министерства здравоохранения Российской Федерации; 191036, Санкт-Петербург, Лиговский пр., д. 2–4; e-mail: spbniifrentgen@mail.ru ORCID: 0000–0003–3251–4084;

*Смольникова Ульяна Алексеевна* — аспирант федерального государственного бюджетного учреждения «Санкт-Петербургский научно-исследовательский институт фтизиопульмонологии» Министерства здравоохранения Российской Федерации; 191036, Санкт-Петербург, Лиговский пр., д. 2–4; e-mail: ulamonika@mail.ru; ORCID: 0000–0001–9568–3577.

УДК 616.12
http://dx.doi.org/10.22328/2079-5343-2020-11-1-52-58

*© Драгунов Д.О., Першина Е.С., Соколова А.В., Проскурина М.Ф., Арутюнов Г.П., Митрохин В.М., 2020 г.*

# ВЫЯВЛЕНИЕ ИЗБЫТОЧНОГО КОЛИЧЕСТВА НАТРИЯ В МИОКАРДЕ В УСЛОВИЯХ НАТРИЕВОЙ НАГРУЗКИ С ПОМОЩЬЮ ДВУХЭНЕРГЕТИЧЕСКОЙ КОМПЬЮТЕРНОЙ ТОМОГРАФИИ

*[1]Д. О. Драгунов*, [2]Е. С. Першина, [1]А. В. Соколова, [3]М. Ф. Проскурина, [1]Г. П. Арутюнов, [1]В. М. Митрохин*
[1]Российский национальный исследовательский медицинский университет им. Н. И. Пирогова, Москва, Россия
[2]Городская клиническая больница № 1 им. Н. И. Пирогова, Москва, Россия
[3]Департамент Компьютерной Томографии, GE Healthcare, Москва, Россия

*Введение.* Учитывая прямую взаимосвязь между уровнем потребления натрия (Na), артериальной гипертензией с последующим развитием сердечной недостаточности, достаточно вероятным представляется гипотеза непосредственного влияния избыточного накопления Naвгликозаминогликанах миокарда, что в дальнейшем может способствовать возникновению диастолической дисфункции и сердечной недостаточности. *Цель исследования:* выявление избыточного количества натрия у крыс, находящихся в условиях натриевой нагрузки, в сравнении с крысами, находящимися на нормальном уровне потребления натрия. *Материалы и методы.* Десять самцов крыс рода Wistar с одинаковой массой тела были разделены на две группы: группа избыточного потребления соли и группа нормального потребления соли. Оценка количества натрия и NaCl в миокарде животных была выполнена при двухэнергетической компьютерной томографии (ДЭКТ) образцов. Сканирование образцов выполняли на томографе RevolutionGSI (GEHealthcare). Для статистической обработки полученных данных использовали язык R. *Результаты исследования* показали: накопление натрия и NaCl, не зависит от среднего уровня потребления корма животным, отсутствует корреляция между весом и уровнем накопления избытка натрия в тканях, уровень натрия и NaCl в ткани миокарда значимо повышают вероятность высокосолевой диеты у крысы, выявлена зависимость между содержанием натрия в миокарде и $NaCl + H_2O$. *Заключение.* Эксперимент подтвердил наличие достоверной связи вычисленных на основании ДЭКТ значений соединений натрия с содержанием этих соединений в образцах. Малое количество образцов не позволило нам рассчитать нормализованные показатели для крыс, однако мы отметили четкое различие между контрольной группой и группой с высоким содержанием натрия в диете.

**Ключевые слова:** натрий, миокард, сердечная недостаточность, двухэнергетическая компьютерная томография

**Конфликт интересов:** авторы заявили об отсутствии конфликта интересов.

**Для цитирования:** Драгунов Д.О., Першина Е.С., Соколова А.В., Проскурина М.Ф., Арутюнов Г.П., Митрохин В.М. Выявление избыточного количества натрия в миокарде в условиях натриевой нагрузки с помощью двухэнергетической компьютерной томографии // *Лучевая диагностика и терапия*. 2020. Т. 6, № 1. С. 52–58, http://dx.doi.org/10.22328/2079-5343-2020-11-1-52-58.

Контакт: *Драгунов Дмитрий Олегович, tamops2211@gmail.com*

*© Dragunov D.O., Pershina E.S., Sokolova A.V., Proskurina M.F., Arutyunov G.P., Mitrokhin V.M., 2020*

# DETECTION OF EXCESS SODIUM IN THE MYOCARDIUM UNDER CONDITIONS OF SODIUM LOADING USING DUAL-ENERGY COMPUTED TOMOGRAPHY

*[1]Dmitriy O. Dragunov*, [2]Ecatherina S. Pershina, [1]Anna V. Sokolova, [3]Marina F. Proskurina, [1]Gregory P. Arutyunov, [1]Vadim M. Mitrokhin*
[1]Pirogov Russian National Research Medical University, Moscow, Russia
[2]City Clinical Hospital No. 1 named after N. I. Pirogov, Moscow, Russia
[3]Department of Computed Tomography, GE Healthcare, Moscow, Russia

*Introduction.* The direct relationship between the level of sodium intake, arterial hypertension, followed by the development of heart failure, a hypothesis of the direct influence of excessive sodium accumulation in myocardial glycosaminoglycans seems quite probable, which can further contribute to the occurrence of diastolic dysfunction and heart failure.The aim of the study was to identify excess sodium in rats under conditions of sodium loading, in comparison with rats at a normal level of sodium intake. *Materials and methods.* Ten male Wistar rats with the same body weight were divided into two groups: the excess salt intake group and the normal salt intake group. Estimation of the amount of Na and NaCl in the animal myocardium was performed using dual energy computed tomography (DECT) samples. Samples were scanned on a Revolution GSI tomograph (GE Healthcare). For statistical processing of the obtained data, the R language was used. *Results.* The results of the study showed that the accumulation of Na and NaCl does not depend on the average level of animal feed intake, there is no correlation between weight and accumulation of excess Na in tissues, the level of Na and NaCl detected in myocardial tissue significantly increases the likelihood of a high salt diet in rats, and a relationship between the content Na in the myocardium and $NaCl + H_2O$. *Conclusion.* The experiment confirmed the existence of a reliable relationship between the sodium compounds calculated on the basis of DECT and the

content of these compounds in the samples. The small number of samples did not allow us to calculate normalized rats, but we noted a clear difference between the control group and the high sodium diet.

**Key words:** sodium, myocardium, heart failure, dual-energy computed tomography

**Conflict of interest:** the authors stated that there is no potential conflict of interest.

**For citation:** Dragunov D.O., Pershina E.S., Sokolova A.V., Proskurina M.F., Arutyunov G.P., Mitrokhin V.M. Detection of excess sodium in the myocardium under conditions of sodium loading using dual-energy computed tomography // *Diagnostic radiology and radiotherapy*. 2020. Vol. 6, No. 1. P. 52–58, http://dx.doi.org/10.22328/2079-5343-2020-11-1-52-58.

Contact: *Dragunov Dmitriy Olegovich, tamops2211@gmail.com.*

**Введение.** Еще в 1980 г. в работах Ганса Селье было показано негативное влияние солей натрия (Na) на миокард, в том числе и избытка NaCl. На сегодняшний день существуют данные негативного влияния натриевой нагрузки на функцию миокарда в виде снижения его диастолической функции [1]. Однако авторы в своих работах Laffer C.L. et al. показали изменения жесткости миокарда, что привело к изменению его диастолической функции, но не показали, что натрий депонируется в гликозаминогликанах (ГАГ) и в интерстициальном пространстве миокарда, также как в мышцах. В наших работах по изучению сердца внезапно умерших пациентов нам удалось найти взаимосвязь между концентрацией натрия и артериальной гипертензией, которая наблюдалась при жизни у этих пациентов, кроме того отмечалась корреляция содержания натрия и возрастом умерших [2]. Учитывая, что уровень потребления натрия в современном обществе составляет 12 г и более в сутки [3], человек постоянно находится в состоянии «натриевой перегрузки». Учитывая прямую взаимосвязь между уровнем потребления натрия, артериальной гипертензией и развитием сердечной недостаточности, ведущей причиной, которой во всех развитых странах мира является именно гипертоническая болезнь, достаточно вероятным представляется гипотеза непосредственного влияния избыточного накопления натрия на ГАГ миокарда, что в дальнейшем способствует диастолической дисфункции и сердечной недостаточности со снижением фракции выброса.

**Целью исследования** является выявление избыточного количества натрия у крыс, находящихся в условиях натриевой нагрузки, в сравнении с крысами, находящимися на нормальном уровне потребления натрия.

**Материалы и методы.** Все эксперименты на животных проводились в соответствии с руководящими принципами Американского общества физиологии и были одобрены этическим комитетом. Десять самцов крыс рода Wistar в возрасте от 15 до 16 недель с одинаковым весом тела были разделены на две группы:

— группа избыточного потребления соли (высокосолевая, группа вмешательства) с весом тела в среднем 252,0±67,4 г (маркировка крыс B1, B2, B3, B4, B5);

— группа нормального потребления соли (бессолевая, контрольная группа) с весом тела в среднем 297,4±68,4 г (маркировка крыс K6, K7, K8, K9, K10).

***Протокол кормления животных.*** Согласно протоколу первые 3 недели все крысы получали 15 г корма на 200 г массы тела. Начиная с третьей недели крысам давали разные диеты. Диета считалась низкосолевой, если содержание Na в пище на 200 г массы тела крысы составляло 0,2 мэкв/сут. Высокосолевая диета считалась, если содержание Na в пище на 200 г массы тела крысы составляло 2,0 мэкв/сут [4, 5]. Все увеличения содержания Na в диете проводились на фоне стандартного кормления крыс с нормальным уровнем потребления $H_2O$ (деионизированная $H_2O$ 25 мл / 15 г корма). Время нахождения на высокосолевой диете составило 8 недель, до возникновения гипертрофии миокарда [6].

Через 8 недель крыс анестезировали метогекситом (100 мг/кг массы тела внутрибрюшинно) и декапетировали. Был забран материал — сердца, фиксированы в 10% забуференном нейтральном формалине для дальнейшего проведения двухэнергетической компьютерной томографии (ДЭКТ).

***Протокол проведения ДЭКТ.*** Оценка количества натрия и NaCl в миокарде животных была выполнена также при ДЭКТ образцов. Сканирование образцов выполняли на томографе RevolutionGSI (GEHealthcare). На данном томографе опция одномоментного двухэнергетического сканирования реализована за счет переключения на трубке 80 и 140 кВ, интервал между излучениями составляет 0,25 мс, детектор GSI обеспечивает точный сбор данных с таким минимальным интервалом между излучениями. Оценка количества Na проводилась на рабочей станции AW 4.7 (GEHealthcare) в программе GSIViewer. Для этого были построены карты разделения материалов натрия с вычитанием $H_2O$ и NaCl с вычитанием $H_2O$, на этих картах оценили среднее количество указанных соединений в миокарде. Показатели измерений приведены в табл. 1. Анализировали количество натрия и NaCl, $H_2O$ на картах с вычитанием натрия и NaCl ($H_2O$|Na и $H_2O$|NaCl), а также рентгеновскую плотность миокарда (HU).

***Методы статистической обработки данных.*** Для статистической обработки полученных данных использовали язык R с программной средой RStudio использовались пакеты readxl, psych ggplot2, ggpubr, dplyr, tidyr. Нормальность распределения определяли с помощью критериев Шапиро–Уилка и Колмогорова–Смирнова, асимметрии и экспресса, построение графиков распреде-

***

*Работа выполнена на базе кафедры пропедевтики внутренних болезней педиатрического факультета и научно-исследовательской лаборатории электрофизиологии Российского национального исследовательского медицинского университета им. Н. И. Пирогова.*

*Исследование выполнено по личной инициативе авторов.*

## ЛИТЕРАТУРА/REFERENCES

1. Laffer C.L. et al. Hemodynamics and Salt-and-Water Balance Link Sodium Storage and Vascular Dysfunction in Salt-Sensitive SubjectsNovelty and Significance // *Hypertension*. 2016. Vol. 68, No. 1. P. 195–203. doi: 10.1161/HYPERTENSIONAHA.116.07289.
2. Арутюнов Г.П. et al. Влияние уровня общего натрия, депонированного в миокарде, на его жесткость // *Терапевтический архив*. 2017. Т 89, № 1. С. 32–37. [Arutyunov G.P. et al. The effect of the level of total sodium deposited in the myocardium on its stiffness. *Therapeutic Archive,* 2017, Vol. 89, No. 1, pp. 32–37 (In Russ.)]. doi: 10.17116/terarkh201789132-37.
3. Oh Y.S. et al. National Heart, Lung, and Blood Institute Working Group Report on Salt in Human Health and Sickness // *Hypertension*. 2016. Vol. 68, No. 2. P. 281–288. doi: 10.1161/HYPERTENSIONAHA.116.07415
4. Kwon T.-H. et al. Regulation of collecting duct AQP3 expression: response to mineralocorticoid // *Am. J. Physiol.— Ren. Physiol.* 2002. Vol. 283, No. 6. P. F1403–F1421. doi: 10.1152/ajprenal.00059.2002
5. Kim G.-H. et al. The thiazide-sensitive Na–Cl cotransporter is an aldosterone-induced protein // *Proc. Natl. Acad. Sci. U. S. A.* 1998. Vol. 95, No. 24. P. 14552–14557.
6. Patten R.D., Hall-Porter M.R. Small Animal Models of Heart Failure Development of Novel Therapies, Past and Present // *Circ. Heart Fail.* 2009. Vol. 2, No. 2. P. 138–144. doi: 10.1161/CIRCHEARTFAILURE.108.839761
7. Karçaaltıncaba M., Aktaş A. Dual-energy CT revisited with multidetector CT: review of principles and clinical applications // *Diagn. Interv. Radiol. Ank. Turk.* 2011. Vol. 17, No. 3. P. 181–194. doi:10.4261/1305-3825.DIR.3860–10.0
8. Siegel M.J. et al. White Paper of the Society of Computed Body Tomography and Magnetic Resonance on Dual-Energy CT, Part 1: Technology and Terminology // *J. Comput. Assist. Tomogr.* 2016. Vol. 40, No. 6. P. 841–845. doi: 10.1097/RCT.0000000000000531.
9. Foley W.D. et al. White Paper of the Society of Computed Body Tomography and Magnetic Resonance on Dual-Energy CT, Part 2: Radiation Dose and Iodine Sensitivity // *J. Comput. Assist. Tomogr.* 2016. Vol. 40, No. 6. P. 846–850. doi: 10.1097/RCT.0000000000000539
10. De Cecco C.N. et al. White Paper of the Society of Computed Body Tomography and Magnetic Resonance on Dual-Energy CT, Part 3: Vascular, Cardiac, Pulmonary, and Musculoskeletal Applications // *J. Comput. Assist. Tomogr.* 2017. Vol. 41, No. 1. P. 1–7. doi: 10.1097/RCT.0000000000000538
11. Biondi M. et al. Water/cortical bone decomposition: A new approach in dual energy CT imaging for bone marrow oedema detection. A feasibility study // *Phys. Medica PM Int. J. Devoted Appl. Phys. Med. Biol. Off. J. Ital. Assoc. Biomed. Phys. AIFB.* 2016. Vol. 32, No. 12. P. 1712–1716. doi: 10.1016/j.ejmp.2016.08.004.
12. Goo H.W., Goo J.M. Dual-Energy CT: New Horizon in Medical Imaging // *Korean J. Radiol.* 2017. Vol. 18, No 4. P. 555–569. doi: 10.3348/kjr.2017.18.4.555.
13. Hawkes D.J., Jackson D.F., Parker R.P. Tissue analysis by dual-energy computed tomography // *Br. J. Radiol.* 1986. Vol. 59, No. 702. P. 537–542. doi: 10.1259/0007-1285-59-702-537.
14. Patino M. et al. Material Separation Using Dual-Energy CT: Current and Emerging Applications // *Radiogr. Rev. Publ. Radiol. Soc. N. Am. Inc.* 2016. Vol. 36, No. 4. P. 1087–1105. doi: 10.1148/rg.2016150220.
15. Artz N.S. et al. Quantification of hepatic steatosis with dual-energy computed tomography: comparison with tissue reference standards and quantitative magnetic resonance imaging in the ob/ob mouse // *Invest. Radiol.* 2012. Vol. 47, No. 10. P. 603–610. doi: 10.1097/RLI.0b013e318261fad0.
16. Morgan D.E. et al. Differentiation of high lipid content from low lipid content adrenal lesions using single-source rapid kilovolt (peak)-switching dual-energy multidetector CT // *J. Comput. Assist. Tomogr.* 2013. Vol. 37, No. 6. P. 937–943. doi: 10.1097/RCT.0b013e3182aaf996.
17. Mileto A. et al. Dual-energy multidetector CT for the characterization of incidental adrenal nodules: diagnostic performance of contrast-enhanced material density analysis // *Radiology*. 2015. Vol. 274, No. 2. P. 445–454. doi: 10.1148/radiol.14140876.

Поступила в редакцию/Received by the Editor: *6.02.2020 г.*

**Сведения об авторах:**

*Драгунов Дмитрий Олегович* — кандидат медицинских наук, доцент кафедры пропедевтики внутренних болезней педиатрического факультета федерального государственного автономного образовательного учреждения высшего образования «Российский национальный исследовательский медицинский университет им. Н. И. Пирогова» Министерства здравоохранения Российской Федерации; 117997, г. Москва, ул. Островитянова, д. 1; e-mail: tamops2211@gmail.com; ORCID: 0000–0003–1059–8387;

*Першина Екатерина Сергеевна* — Руководитель Центра лучевой диагностики государственного бюджетного учреждения здравоохранения «Городская клиническая больница № 1 им. Н. И. Пирогова Департамента здравоохранения Москвы»; 119049, Москва, Ленинский пр-т., д. 8;

*Соколова Анна Викторовна* — кандидат медицинских наук, доцент кафедры пропедевтики внутренних болезней педиатрического факультета федерального государственного автономного образовательного учреждения высшего образования «Российский национальный исследовательский медицинский университет им. Н. И. Пирогова» Министерства здравоохранения Российской Федерации; 117997, г. Москва, ул. Островитянова, д. 1; e-mail: rsmu@rsmu.ru; ORCID ID: 0000–0003–0823–9190;

*Проскурина Марина Федоровна* — кандидат медицинских наук, медицинский советник, Департамент Компьютерной Томографии, GE Healthcare;

*Арутюнов Григорий Павлович* — доктор медицинских наук, профессор, член-корреспондент РАН, заведующий кафедрой пропедевтики внутренних болезней педиатрического факультета федерального государственного автономного образовательного учреждения высшего образования «Российский национальный исследовательский медицинский университет им. Н. И. Пирогова» Министерства здравоохранения Российской Федерации; 117997, г. Москва, ул. Островитянова, д. 1; e-mail: rsmu@rsmu.ru; ORCID ID 0000–0002–6645–2515;

*Митрохин Вадим Михайлович* — кандидат биологических наук, доцент, научно-исследовательская лаборатория электрофизиологии федерального государственного автономного образовательного учреждения высшего образования «Российский национальный исследовательский медицинский университет им. Н. И. Пирогова» Министерства здравоохранения Российской Федерации; 117997, г. Москва, ул. Островитянова, д. 1; e-mail: rsmu@rsmu.ru; ORCID ID: 0000–0002–2576–1207.

УДК 616-006
http://dx.doi.org/10.22328/2079-5343-2020-11-1-59-63

© Строкова Л.А., Гарапач И.А., Оборнев А.Д., Савельева Т.В., Пищик В.Г., 2020 г.

# СОВРЕМЕННАЯ НАВИГАЦИЯ ПРИ ТРАНСТОРАКАЛЬНОЙ БИОПСИИ ВНУТРИГРУДНЫХ НОВООБРАЗОВАНИЙ

[1]*Л. А. Строкова,* [2]*И. А. Гарапач*,* [1,2]*А. Д. Оборнев,* [2]*Т. В. Савельева,* [1]*В. Г. Пищик*
[1]Клиническая больница № 122 им. Л. Г. Соколова ФМБА России, Санкт-Петербург, Россия
[2]Клиническая больница св. Луки, Санкт-Петербург, Россия

*Введение.* Трансторакальная биопсия — малоинвазивная и эффективная процедура, позволяющая проводить гистологическую верификацию новообразований грудной клетки. Повышение диагностической ценности метода возможно путем применения ультразвуковой или МСКТ навигации. *Материалы и методы.* Ретроспективный анализ данных 45 трансторакальных кор-биопсий под УЗ-навигацией, а также с применением роботической системы, связанной с мультиспиральным компьютерным томографом. *Результаты.* Оба метода обладают сравнимыми долями осложнений и диагностической ценностью более 90%, но надежная верификация под УЗ-навигацией возможна при больших размерах образований (около 60 мм). В то же время роботическая навигация позволяет проводить пункцию более мелких образований, но существенно удлиняет процедуру. Доля осложнений при УЗ-навигации составила 5,3%, при роботической навигации — 15,4%, тем не менее ни одно из осложнений в этой группе не потребовало медицинских вмешательств. Объема материала в трех столбиках ткани было достаточно для проведения как иммуногистохимического исследования, так и генетического анализа при необходимости. *Заключение.* Трансторакальная трепан-биопсия является методом выбора для гистологической верификации крупных образований грудной полости, не имеющих полостей деструкции, спаянных с грудной стенкой, так как у таких пациентов имеется низкий риск осложнений и возможно выполнение неоднократной биопсии. В то же время такие пациенты плохо подходят для видеоторакоскопии из-за крупных размеров образований и спаечного процесса, который заметно удлиняет операцию и осложняет визуализацию. При наличии образований, инвазирующих грудную стенку, наиболее рациональной можно считать УЗ-навигацию, как быстрый и безопасный для пациента и персонала метод. При наличии интрапаренхиматозных небольших образований требуется прецизионность и визуализация, получаемая при МСКТ-наведении.
**Ключевые слова:** трансторакальная биопсия, МСКТ, рак легкого, УЗИ, плевральная полость

**Конфликт интересов:** авторы заявляют об отсутствии конфликта интересов.
**Для цитирования:** Строкова Л.А., Гарапач И.А., Оборнев А.Д., Савельева Т.В., Пищик В.Г. Современная навигация при трансторакальной биопсии внутригрудных новообразований // *Лучевая диагностика и терапия.* 2020. Т. 6, № 1. С. 59–63, http://dx.doi.org/10.22328/2079-5343-2020-11-1-59-63.

Контакт: *Гарапач Ирина Анатольевна, luca.ld@yandex.ru*

© Strokova L.A., Garapach I.A., Obornev A.D., Saveljeva T.V., Pischik V.G., 2020

# MODERN NAVIGATION TECHNIQUES FOR TRANSTHORACIC CORE NEEDLE BIOPSY

[1]*Lyudmila A. Strokova,* [2]*Irina A. Garapach*,* [1,2]*Aleksandr D. Obornev,* [2]*Tatiana V. Saveljeva,* [1]*Vadim G. Pischik*
[1]Clinical Hospital № 122, St. Petersburg, Russia
[2]Clinical Hospital of St. Luke, St. Petersburg, Russia

*Introduction.* Transthoracic core-needle biopsy is a minimally invasive and effective procedure for histological verification of intrathoracic lesions. It's accuracy can be assisted by ultrasound or robotic navigation. *Material and methods.* Retrospective analysis of 45 transthoracic core-needle biopsies under ultrasound and robotic guidance. *Results.* The accuracy of both methods is over 90% and complications rate is comparable. Ultrasound guidance is more suitable for large subpleural lesions, attached to the chest wall. Robotic guidance allows more precise positioning for small lesions, but takes much more time. Complications rate for ultrasound-guidance was 5,3% vs 15,4% for robotic guidance. However, none of these complications required surgical intervention. Even 3 tissue samples provided enough material for immunostaining and for molecular analysis if necessary. *Summary.* Transthoracic core needle biopsy is a method of choice for histological verification of large solid intrathoracic lesions, adherent to the chest wall, without large cavities of destruction. Such patients have the lowest risk rate of possible complications and are suitable for multiple biopsies. At the same time, these patients do not fit for VATS due to large size of the tumor and pleural adhesions, which can be difficult to manage during thoracoscopy. Ultrasound guidance can be best of all applied for large solid tumors, invading the chest wall.
**Key words:** Transthoracic core-needle biopsy, CT, Ultrasound guidance, Pleural cavity

**Conflict of interest:** the authors declare no conflict of interest.
**For citation:** Strokova L.A., Garapach I.A., Obornev A.D., Saveljeva T.V., Pischik V.G. Modern navigation techniques for transthoracic core needle biopsy. Journal of Radiology and Nuclear Medicine // *Diagnostic radiology and radiotherapy.* 2020. Vol. 6, No. 1. P. 59–63, http://dx.doi.org/10.22328/2079-5343-2020-11-1-59-63.

Contact: *Garapach Irina Anatol'evna, luca.ld@yandex.ru*

пусть и краевой. Краевой пневмоторакс, как осложнение, развившееся после получения первого столбика ткани, исключает продолжение манипуляции.

Кор-биопсия требует специальной биопсийной иглы. Ранее иглы диаметром 19–22G использовались для такого рода биопсий ввиду низкого риска осложнений. Однако в настоящее время объем материала, получаемого при биопсии, должен обеспечивать возможность проведения не только гистологического, иммуногистохимического, но и генетического исследования, что требует использования игл большего диаметра (18G). Считается, что для исследования одного биомаркера, в препарате должно находится не менее 200 злокачественных клеток [10]. По данным некоторых авторов, возможность генетического исследования материала в 96,8% случаев возможна при наличии от 2 до 3–4 столбика ткани [11]. При этом диагностическая ценность коаксиальных и простых игл не отличается [12]. Согласно полученным нами результатам, кор-иглы 18G позволяют провести полноценное исследование гистопрепарата для определения тактики лечения. С целью снижения риска осложнений для биопсии внутригрудных образований используются иглы с коаксиальным интродьюсером, которые позволяют выполнить несколько заборов ткани при одном вколе, однако нами коаксиальные иглы не применялись.

По некоторым данным, выполнение биопсии метастатических новообразований более информативно, чем первичной опухоли и биопсия образований с распадом менее информативна (50%), чем солидных (86,7%) [13]. Факторами, снижающими точность биопсии, являются размер образования менее 1 см, нижнедолевая локализация и развитие пневмоторакса. Образования менее 1 см, как и развившийся пневмоторакс, затрудняют достижение цели коаксиальной иглой. Образования, локализованные в базальных сегментах, труднодоступны для биопсии ввиду высокой дыхательной подвижности. В нашем исследовании биопсии подвергались достаточно крупные образования, кроме того во многих случаях имелись признаки спаечного процесса в плевральной полости, что, на наш взгляд, несколько уменьшает подвижность образований и облегчает проведение биопсии.

Противопоказаниями к проведению трансторакальной биопсии служат тромбоцитопения менее $75\times10^9$/мл, уровень МНО >1,5, глубокое расположение образования при наличии легочной гипертензии, тяжелая эмфизема легких, крупная булла на пути иглы, некупируемый кашель, проведение искусственной вентиляции легких, а также подозрение на гемангиому [13].

Основными осложнениями проведения трансторакальных биопсий являются пневмоторакс, гемоторакс, легочное кровотечение. Факторами риска развития осложнений указываются возраст старше 60 лет, наличие ХОБЛ, женский пол, малый размер образований, биопсийный канал более 40 мм и прохождение иглы через междолевую щель [14]. С целью снижения риска осложнений применяются несколько приемов: выполнение процедуры в положении лежа на животе, если позволяет локализация образования, поворот пациента на сторону биопсии сразу после манипуляции, проведение биопсии при апноэ и, иногда, введение аутокрови в раневой канал, для чего необходимо использование коаксиальных игл.

По данным некоторых авторов [11] доля легочных кровотечений достигает 22,9%, пневмотораксов — 10,4%, однако только 3,4% требуют дренирования плевральной полости или пункции и аспирации воздуха. При этом существуют данные, что пневмотораксом могут осложняться до 36% трансторакальных биопсий [15]. Дренирование плевральной полости увеличивает госпитализацию в среднем на 3–4 суток. Возможным вариантом амбулаторизации пациента в данном случае является клапан Хеймлиха.

Диссеминация опухоли по раневому каналу является крайне редким осложнением, всего около 0,06% случаев. Другим крайне редким осложнением процедуры считается воздушная эмболия, возникающая примерно в 0,06–0,4% случаев. При наличии у пациента воздушной эмболии показано проведение гипербарической оксигенации [14]. В нашей серии ни одного случая таких осложнений не наблюдалось.

**Заключение.** На наш взгляд, трансторакальная трепан-биопсия является методом выбора для гистологической верификации крупных образований грудной полости, не имеющих полостей деструкции, спаянных с грудной стенкой, так как у таких пациентов имеется низкий риск осложнений и возможно выполнение неоднократной биопсии. В то же время такие пациенты плохо подходят для видеоторакоскопии из-за крупных размеров образований и спаечного процесса, который заметно удлиняет операцию и осложняет визуализацию. При наличии образований, инвазирующих грудную стенку, наиболее рациональной можно считать УЗ-навигацию, как быстрый и безопасный для пациента и персонала метод. В то же время при наличии интрапаренхиматозных небольших образований требуется прецизионность и визуализация, получаемая при МСКТ-наведении.

## ЛИТЕРАТУРА/REFERENCES


1. Jemal A., Siegel R., Xu J., Ward E. Cancer statistics, 2010 // *CA Cancer J. Clin.* 2010. Vol. 60. P. 277–300. doi: 10.3322/caac.20073.
2. Molina J.R., Yang P., Cassivi S.D. Non-small cell lung cancer: epidemiology, risk factors, treatment, and survivorship // *Mayo Clin. Proc.* 2008. Vol. 83. P. 584–594. doi: 10.4065/83.5.584.
3. Umari M., Falini S., Segat M., Zuliani M., Crisman M., Comuzzi L. et al. Anesthesia and fast-track in video-assisted thoracic surgery (VATS): from evidence to practice // *J. Thorac. Dis.* 2018. Vol. 10 (Suppl. 4). P. S542–S554. doi: 10.21037/jtd.2017.12.83.

4. Tian P., Wang Y., Li.L., Zhou Y., Luo W., Li W. CT-guided transthoracic core needle biopsy for small pulmonary lesions: diagnostic performance and adequacy for molecular; Klein J.S., Zarka MA. Transthoracic needle biopsy // *Radiol. Clin North Am.* 2000. Vol. 38 (2). P. 235–266; vii. doi: 10.21037/jtd.2017.02.16.
5. Ng Y.L., Patsios D., Roberts H., Walsham A., Paul N.S. CT-guided percutaneous fine-needle aspiration biopsy of pulmonary nodules measuring 10 mm or less // *Clin. Radiol.* 2008. Vol. 63. P. 272–277. doi: 10.1016/j.crad.2007.09.003.
6. Wallace M.J., Krishnamurthy S., Broemeling L.D., Gupta S., Ahrar K., Morello F.A.Jr. et al. CT-guided percutaneous fine-needle aspiration biopsy of small (< or =1-cm) pulmonary lesions // *Radiology.* 2002. Vol. 225. P. 823–828. doi: 10.1148/radiol.2253011465.
7. Zhang H.F., Zeng X.T., Xing F., Fan N., Liao M.Y. The diagnostic accuracy of CT-guided percutaneous core needle biopsy and fine needle aspiration in pulmonary lesions: a meta-analysis // *Clin. Radiol.* 2016. Vol. 71. P. e1–10 doi: 10.1016/j.crad.2015.09.009.
8. Li H., Boiselle P.M., Shepard J.O., Trotman-Dickenson B., McLoud T.C. Diagnostic accuracy and safety of CT-guided percutaneous needle aspiration biopsy of the lung: comparison of small and large pulmonary nodules // *AJR Am. J. Roentgenol.* 1996. Vol. 167 (1). P. 105–109. doi: 10.2214/ajr.167.1.8659351.
9. Kirchner J1, Kickuth R, Laufer U, Schilling EM, Adams S, Liermann D. CT fluoroscopy-assisted puncture of thoracic and abdominal masses: a randomized trial // *Clin. Radiol.* 2002. Mar. Vol. 57 (3). P. 188–192. doi: 10.1053/crad.2001.0716.
10. Kim E.S., Herbst R.S., Wistuba I.I., Lee J.J., Blumenschein G.R.Jr., Tsao A. et al. The BATTLE Trial: Personalizing Therapy for Lung Cancer // *Cancer Discovery.* 2011. Vol. 1. P. 44–53. doi: 10.1158/2159-8274.CD-10-0010.
11. Tian P., Wang Y., Li L., Zhou Y., Luo W., Li W. T-guided transthoracic core needle biopsy for small pulmonary lesions: diagnostic performance and adequacy for molecular testing // *J. Thor.* Dis. 2017. February Vol. 9, No. 2. doi: 10.21037/jtd.2017.02.16.
12. Kucuk C.U., Yilmaz A., Yilmaz A., Akkaya E. CT-guided transthoracic fine-needle aspiration in diagnosis of lung cancer: a comparison of single-pass needle and multiple pass coaxial needle systems and the value of immediate cytological assessment // *Respirology.* 2004. Vol. 9. P. 392–396. doi: 10.1111/j.1440-1843.2004.00607.x.
13. Tam A.L., Kim E.S., Lee J.J., Ensor J.E., Hicks M.E., Tang X. et al. Feasibility of Image-Guided Transthoracic Core Needle Biopsy in the BATTLE Lung Trial // Thorac. Oncol. 2013 April; Vol. 8 (4). Bichard K. Transthoracic Needle Biopsy // *Semin Intervent. Radiol.* 2011. Vol. 28. P. 87–97. doi: 10.1097/JTO.0b013e318287c91e.
14. Wiener R., Wiener D., Gould M. Risks of Transthoracic Needle Biopsy: How High? // *Clin. Pulm. Med.* 2013 January 1. Vol. 20 (1). P. 29–35. doi: 10.1097/CPM.0b013e31827a30c1.
15. Nour-Eldin N.E., Alsubhi M., Emam A., Lehnert T., Beeres M., Jacobi V. et al. Pneumothorax Complicating Coaxial and Non-coaxial CT-Guided Lung Biopsy: Comparative Analysis of Determining Risk Factors and Management of Pneumothorax in a Retrospective Review of 650 Patients // *Cardiovasc Intervent Radiol.* 2016. Vol. 39. P. 261–270. doi: 10.1007/s00270-015-1167-3.

Поступила в редакцию/Received by the Editor: *28.02.2020 г.*

**Сведения об авторах:**

*Строкова Людмила Александровна* — доктор медицинских наук, заведующая отделом лучевой диагностики федерального государственного бюджетного учреждения здравоохранения «Клиническая больница № 122 им. Л. Г. Соколова» Федерального медико-биологического агентства России; 194291, Санкт-Петербург, пр. Культуры, д. 4; e-mail: uzi@med122.com;

*Гарапач Ирина Анатольевна* — кандидат медицинских наук, заведующая отделением лучевой диагностики Санкт-Петербургского государственного бюджетного учреждения здравоохранения «Клиническая больница св. Луки»; 194044, Санкт-Петербург, Чугунная ул., д. 46; e-mail: luca.ld@yandex.ru; ORCID: 0000–0001–7175–3833;

*Оборнев Александр Дмитриевич* — кандидат медицинских наук, торакальный хирург федерального государственного бюджетного учреждения здравоохранения «Клиническая больница № 122 им. Л. Г. Соколова» Федерального медико-биологического агентства России; 194291, Санкт-Петербург, пр. Культуры, д. 4; ORCID: 0000–0003–4389–4756; e-mail: nurnberghd@mail.ru;

*Савельева Татьяна Вячеславовна* — кандидат медицинских наук, врач-рентгенолог Санкт-Петербургского государственного бюджетного учреждения здравоохранения «Клиническая больница св. Луки»; 194044, Санкт-Петербург, Чугунная ул., д. 46; e-mail: taleon76@yandex.ru;

*Пищик Вадим Григорьевич* — доктор медицинских наук, торакальный хирург, руководитель службы торакальной хирургии федерального государственного бюджетного учреждения здравоохранения «Клиническая больница № 122 им. Л. Г. Соколова» Федерального медико-биологического агентства России; 194291, Санкт-Петербург, пр. Культуры, д. 4; e-mail: vadim.pischik@mail.ru; ORCID: 0000–0002–9602–0908.

***Уважаемые коллеги!***

Приглашаем вас посетить Российско-швейцарские семинары по лучевой диагностике:

– 10–11 сентября 2020 года **«Онкология в радиологии»;**

– 19–20 ноября 2020 года **«Лучевая диагностика в вертебрологии»**.

**Подробная информация:**

тел.: +7 921 956-92-55 на сайте: *http://anobnic.ru/*

УДК 616.36-003.826
http://dx.doi.org/10.22328/2079-5343-2020-11-1-64-69

© Венидиктова Д.Ю., Борсуков А.В., 2020 г.

# УЛЬТРАЗВУКОВАЯ КОЛИЧЕСТВЕННАЯ СТЕАТОМЕТРИЯ ПЕЧЕНИ У ПАЦИЕНТОВ С ИЗБЫТОЧНОЙ МАССОЙ ЖИРА: ВОЗМОЖНОСТИ УСОВЕРШЕНСТВОВАННОЙ МЕТОДИКИ

*Д. Ю. Венидиктова*, А. В. Борсуков*
Проблемная научно-исследовательская лаборатория «Диагностические исследования и малоинвазивные технологии», Смоленский государственный медицинский университет, Смоленск, Россия

*Цель:* оценка состояния паренхимы печени у пациентов с избыточной массой жира с использованием метода количественной ультразвуковой стеатометрии. *Материалы и методы.* Были обследованы 118 пациентов — 52 мужчины (44%) и 66 женщин (56%) в возрасте 19–75 лет, по единому диагностическому алгоритму из 7 (8) этапов: анкетирование и сбор жалоб, оценка качества жизни, клинический осмотр, неинвазивная биоимпедансометрия с последующей оценкой индекса массы жира, ультразвуковое исследование печени в В-режиме, количественная ультразвуковая стеатометрия посредством оценки коэффициента затухания ультразвуковой волны, двухэнергетическая рентгеновская абсорбциометрия в режиме «Все тело», биопсия печени с оценкой гистологических микропрепаратов по шкалам SAF и NAS. Контрольная группа — 46 пациентов с нормальной массой жира и без ультразвуковых признаков жировой инфильтрации печени. *Результаты:* у 4 пациентов (3,4%), имеющих клиническую картину метаболического синдрома, не было выявлено признаков стеатоза печени методами инструментальной диагностики. Чувствительность и специфичность В-режима составили 60,4 и 72,8% соответственно, количественной ультразвуковой стеатометрии — 90,7 и 92,4%, двухэнергетической рентгеновской абсорбциометрии в режиме «Все тело» — 88,7 и 90,1%. *Заключение:* ультразвуковая стеатометрия — информативный метод скрининга неалкогольной жировой болезни печени. Корреляция данных количественной ультразвуковой диагностики стеатоза с биопсией на стадии S0 r=0,87; на стадии S1 r=0,69, на стадии S2 r=0,75, на стадии S3 r=0,86, что свидетельствует о высокой информативности данного метода. Двухэнергетическая рентгеновская абсорбциометрия в режиме «Все тело» может быть использована в качестве альтернативы мультиспиральной компьютерной томографии для выявления компонентов метаболического синдрома ввиду низкой лучевой нагрузки.

**Ключевые слова:** ультразвуковая стеатометрия, неалкогольная жировая болезнь печени, стеатоз печени, стеатогепатит, метаболический синдром, ожирение

**Конфликт интересов:** авторы заявили об отсутствии конфликта интересов.

**Для цитирования:** Венидиктова Д.Ю., Борсуков А.В. Ультразвуковая количественная стеатометрия печени у пациентов с избыточной массой жира: возможности усовершенствованной методики // *Лучевая диагностика и терапия*. 2020. Т. 11, № 1. С. 64–69, http://dx.doi.org/10.22328/2079-5343-2020-11-1-64-69.

Контакт: *Венидиктова Дарья Юрьевна, 92darv@gmail.com*

© Venidiktova D.Yu., Borsukov A.V., 2020

# ULTRASOUND QUANTITATIVE LIVER STEATOMETRY IN OVERWEIGHT PATIENTS: THE POSSIBILITIES OF IMPROVED TECHNIQUE

*Darya Yu. Venidiktova*, Alexey V. Borsukov*
Problem Scientific Research Laboratory «Diagnostic researches and miniinvasive techniques», of Smolensk State Medical University, Smolensk, Russia

*Objective:* to assess the state of the liver parenchyma in patients with fat overweight using the quantitative ultrasound steatometry method. *Material and methods:* 118 patients aged 19–75 years were examined, 52 of them men (44%) and 66 women (56%) due to a single 7 (8) stages diagnostic algorithm: questioning and complaints collecting, quality of life, clinical inspection, non-invasive bioimpedancemetry with subsequent assessment of fat mass index, ultrasound liver examination in B-mode, quantitative ultrasound steatometry with ultrasound wave attenuation coefficient evaluation, dual-energy X-ray absorptiometry in the «Whole body» mode, liver biopsy with histological microscopic specimens on SAF and NAS scales assessment. The control group consisted of 46 patients with a normal ration of fat mass and without ultrasound signs of fatty liver infiltration. *Results:* there were no signs of liver steatosis in 4 patients (3,4%) with a clinical picture of metabolic syndrome were detected using instrumental diagnostic methods. The sensitivity and specificity of B-mode were 60,4% and 72,8%, respectively, quantitative ultrasound steatometry — 90,7% and 92,4%, dual-energy X-ray absorptiometry in the «Whole body» mode — 88,7% and 90,1%. *Conclusion:* Ultrasound steatometry is an informative method for non-alcoholic fatty liver disease screening. The correlation of quantitative ultrasound diagnostics data for steatosis with a biopsy at stage S0 corresponds to r=0,87; at stage S1 r=0,69, S2 r=0,75, at stage S3 corresponds to r=0,86, which indicates the high informativeness of this method; Dual-energy X-ray absorptiometry in the «Whole body» mode can be used as an alternative to multislice computed tomography to identify components of the metabolic syndrome due to low radiation exposure.

**Key words:** ultrasound steatometry, non-alcoholic fatty liver disease, liver steatosis, steatohepatitis, metabolic syndrome, obesity

**Conflict of interest:** the authors stated that there is no potential conflict of interest.

**For citation:** Venidiktova D.Yu., Borsukov A.V. Ultrasound quantitative liver steatometry in overweight patients: the possibilities of improved technique // *Diagnostic radiology and radiotherapy*. 2020. Vol. 11, No. 1. P. 64–69, http://dx.doi.org/10.22328/2079-5343-2020-11-1-64-69.

Contact: *Venidiktova Daria Yuryevna, 92darv@gmail.com*

**Введение.** Метаболический синдром (МС), в основе которого лежат увеличение массы висцерального жира, снижение чувствительности периферических тканей к инсулину и гиперинсулинемия, в настоящее время представляет собой глобальную эпидемию, которой все чаще заболевают лица социально активной, трудоспособной возрастной группы (25–60 лет). Распространенность МС в разных странах составляет 20–40% [1, 2]. Одним из серьезных проявлений МС является неалкогольная жировая болезнь печени (НАЖБП): стеатоз и стеатогепатит с возможным развитием последующих изменений: фиброз, цирроз, гепатоцеллюлярная карцинома [3, 4]. Качество жизни пациентов с избыточной массой тела снижается в зависимости от длительности и прогрессирования болезни, а также при наличии сопутствующих заболеваний и метаболических осложнений. Ввиду наличия широкого спектра патологических изменений, связанных с наличием МС, имеется острая необходимость в поиске оптимального и наиболее эффективного диагностического комплекса для оценки выраженности подкожного и висцерального жира, распределения жировой ткани, наличия, характера и степени выраженности жирового гепатоза. Диагностика диффузных заболеваний печени, в частности неалкогольной жировой болезни печени (НАЖБП), во многом определяется методами, которые информативны, безопасны, неинвазивны и могут быть применены у всех пациентов без исключения [5, 6].

**Целью исследования** является оценка состояния паренхимы печени у пациентов с избыточной массой жира с использованием метода количественной ультразвуковой стеатометрии.

**Материалы и методы.** В 2018–2019 гг. на базе Проблемной научно-исследовательской лаборатории «Диагностические исследования и малоинвазивные технологии» СГМУ (г. Смоленск) было обследовано 118 пациентов многопрофильного стационара в возрасте 19–75 лет (средний возраст 47 лет), из них 52 мужчины (44%) и 66 женщин (56%). Контрольную группу составили 46 пациентов (22 женщины, 24 мужчин) с нормальной массой жира и без ультразвуковых признаков жировой инфильтрации печени по данным количественной ультразвуковой стеатометрии.

Критерии включения: согласие на участие в исследовании; возраст старше 18 лет; >33% жировой ткани у женщин, >20% — у мужчин по данным неинвазивной биоимпедансометрии (нБИМ); отсутствие регулярного приема лекарственных препаратов; употребление алкоголя не более 30 г в день для мужчин и 20 г в день для женщин (<2 баллов по опроснику CAGE); наличие жировой инфильтрации паренхимы печени (<50 HU) по данным анализа мультиспиральной компьютерной томографии (МСКТ) органов брюшной полости, выполненной в плановом порядке по решению лечащего врача в рамках дополнительной диагностики основного заболевания.

Критерии исключения: отказ пациента от участия в исследовании; наличие жировой ткани <33% жировой ткани у женщин, <20% — у мужчин по данным неинвазивной биоимпедансометрии; регулярный прием лекарств; употребление алкоголя выше установленной нормы (>1 балла по опроснику CAGE) [7]; плотность паренхимы печени >50 HU по данным МСКТ.

Все пациенты были обследованы по единому диагностическому алгоритму, включающему в себя 7 этапов.

1-й этап. Выявление жалоб, которые свидетельствуют о наличии заболевания печени, сопутствующей патологии органов и систем органов, сахарного диабета 1-го и 2-го типа, отягощенного семейного анамнеза, о характере питания и употребления алкогольных напитков (с использованием скрининговой методики оценки хронической алкогольной интоксикации CAGE).

2-й этап. Оценка качества жизни с использованием опросника SF-36 (Healthy Status Survey) с последующим анализом физического и эмоционального состоянии пациента, его жизненной активности и социального функционирования [8].

3-й этап. Клинический осмотр пациента с оценкой роста (см), массы тела (кг), индекса массы тела (кг/м$^2$), объема талии (см), объема бедер (см), вычисление их соотношения.

4-й этап. Неинвазивная биоимпедансометрия — OMPOH BF212 (HBF-212-EW, Китай) с оценкой выраженности жирового сектора организма (%) с последующим определением индекса массы жира и распределением пациентов на группы с учетом их возраста (различные показатели индекса массы жира у пациентов в возрасте 20–39, 40–59, 60–79 лет): 1-я группа — избыточная масса жира (n=58, 49,2%), 2-я группа — ожирение I степени (n=31, 26,3%), 3-я группа — ожирение II степени (n=10, 8,5%), 4-я группа — ожирение III степени (n=19, 16%) [9].

5-й этап. Двухэнергетическая рентгеновская абсорбциометрия в режиме «Все тело» (Stratos DR, Франция), преимущества данного метода оценки

Чувствительность и специфичность В-режима составила 60,4 и 72,8% соответственно, количественной ультразвуковой стеатометрии печени — 90,7 и 92,4%.

По результатам гистологического исследования биоптатов печени по шкалам NAS и SAF все пациенты также были разделены на группы с учетом выраженности стеатоза печени (рис. 4).

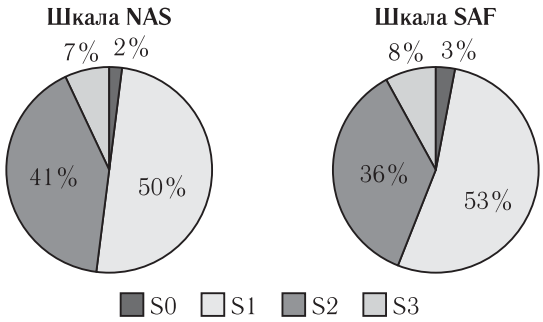


**Рис. 4.** Распределение пациентов с НАЖБП по выраженности стеатоза печени согласно шкалам SAF и NAS

**Fig. 4**. The distribution of patients with NAFLD according to the severity of hepatic steatosis according to the SAF and NAS scales

Корреляция данных количественной ультразвуковой диагностики стеатоза печени с биопсией (рис. 5) на стадии S0 соответствует r=0,87 на стадии S3 соответствует r=0,86, что свидетельствует о высокой информативности данного метода и возможности замены гистологического исследования у пациентов с избыточной массой жира на определение коэффициента затухания ультразвуковой волны в тканях.

Наиболее значимой работой по данной теме сегодня мы считаем исследование, проведенное группой авторов из университетов Киндай и Эхимэ, а также больниц Японского Красного Креста г. Мусасино и Университета Курумэ [21]. Полученные нами результаты коррелируют с данными японских коллег, однако мы считаем, что стандартизация указанного диагностического алгоритма с использованием количественной оценки стеатоза печени посредством анализа гистологических микропрепаратов печени в условиях оказания лечебно-профилактической помощи на территории Российской Федерации крайне затруднительна в большинстве регионов в связи с отсутствием дополнительного финансирования и низкой комплаентностью пациентов с НАЖБП к проведению инвазивных вмешательств.

**Заключение.**

1. Количественная ультразвуковая стеатометрия — информативный метод скрининга неалкогольной жировой болезни печени у пациентов с избыточной массой тела в состояниях малой и выраженной жировой инфильтрации паренхимы печени.

2. Использование комплексного ультразвукового диагностического алгоритма у пациентов с неалкогольной жировой болезни печени позволяет проводить оценку выраженности стеатоза печени на этапе скрининга.

3. Двухэнергетическая рентгеновская абсорбциометрия в режиме «Все тело» может быть использована в качестве альтернативы мультиспиральной компьютерной томографии для выявления компонентов метаболического синдрома в виду низкой лучевой нагрузки.

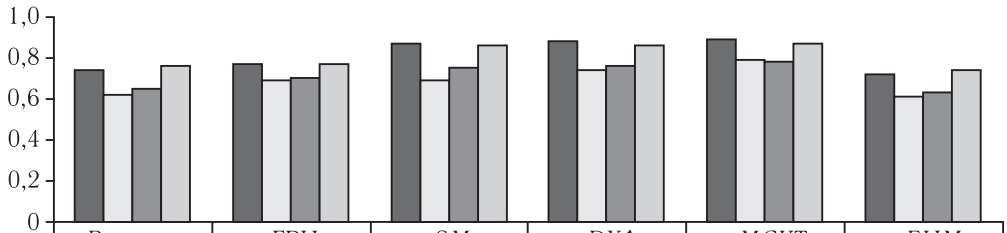


| | В-режим | ГРИ | SM | DXA | МСКТ | нБИМ |
|---|---|---|---|---|---|---|
| S0 | 0,74 | 0,77 | 0,87 | 0,88 | 0,89 | 0,72 |
| S1 | 0,62 | 0,69 | 0,69 | 0,74 | 0,79 | 0,61 |
| S2 | 0,65 | 0,7 | 0,75 | 0,76 | 0,78 | 0,63 |
| S3 | 0,76 | 0,77 | 0,86 | 0,86 | 0,87 | 0,74 |

**Рис. 5.** Корреляция результатов различных методов диагностики с гистологическим стадированием стеатоза печени у пациентов с НАЖБП

**Fig. 5.** Correlation of the results of various diagnostic methods with the histological staging of liver steatosis in patients with NAFLD

## ЛИТЕРАТУРА/REFERENCES

1. Dixon J. B. Obesity in 2015: advances in managing obesity // *Nature reviews endocrinology*. 2016. No. 2. P. 65–66.
2. Lavie C.J., Schutter A., Parto P., et al. Obesity and prevalence of cardiovascular diseases and prognosis — the obesity paradox updated // *Progress in cardiovascular diseases*. 2016. No. 5. P. 537–547.
3. Балукова Е.В., Барышникова Н.В., Белоусова Л.Н. Неалкогольная жировая болезнь печени: современное состояние проблемы // *Фарматека*. 2016. № 2. С. 63–68. [Balukova E.V., Baryshnikova N.V., Belousova L.N., Non-alcoholic fatty liver disease: current state of the problem. *Farmateka*, 2016, No. 2, pp. 63–68 (In Russ.)].

# ООО «СОНАР-медикал»

**БОЛЬШЕ 20 ЛЕТ НА РЫНКЕ МЕДИЦИНСКОЙ ТЕХНИКИ!**

## ОФИЦИАЛЬНЫЙ ДИЛЕР MINDRAY, КИТАЙ

**(ультразвуковое оборудование)**

**Портативные модели: DP-50, DP-50 Color,**

**M5 New, M7, M9, TE-7**

**Стационарные: DC -28, DC-30, DC-40 Expert, DC-55,**

**DC-60, DC-70,**

**DC-70 Expert, DC-8, DC-8 Expert,**

**Resona 6, Resona Expert, 6 Resona 7**

## ОФИЦИАЛЬНЫЙ ДИЛЕР HITACHI- ALOKA, ЯПОНИЯ

**(Ультразвуковое оборудование)**

**Портативный сканер: Noblus**

**Стационарные: Arietta V60, Arietta V70,**

**Arietta 850, Lisendo 880**

**SHIMADZU, Япония: рентгены, ангиографы, флюорографы**

**ФЕДЕРАЛЬНАЯ ЛИЦЕНЗИЯ на СЕРВИСНОЕ ОБСЛУЖИВАНИЕ И РЕМОНТ** медицинского оборудования.

---

Санкт-Петербург, ул. Коломенская, 13 , тел. (812) 404-63-04
e-mail: sonar-spb@mail.ru, www.sonar-spb.ru

Гадоксетовая кислота

# Примовист®

Gd-EOB-DTPA

## МРТ печени – высокое искусство

## Примовист® – уникальное контрастное средство для повышения достоверности диагностики очаговых поражений печени[1-5]




- **Возможность получения дополнительной информации об очаговом поражении печени в гепатобилиарную фазу уже на 10 минуте [2]**
- **Возможность выявления даже самых мелких (менее 1 см) очаговых поражений печени [4,6]**
- **Возможность применения у пациентов с почечной и печеночной недостаточностью за счет двойного пути выведения [2,6]**
- **Самое низкое количество гадолиния, содержащееся в стандартной дозе среди всех ГСКС, зарегистрированных для МРТ визуализации печени [1,2]**

Реклама.

**Примовист®. Международное непатентованное наименование:** гадоксетовая кислота. **Лекарственная форма:** раствор для внутривенного введения. 1 мл препарата содержит в качестве действующего вещества 181,430 мг (0,25 ммоль) гадоксетовой кислоты динатриевой соли. **Показания к применению:** Вводимый внутривенно препарат Примовист® предназначен исключительно для диагностических целей, представляет собой парамагнитное контрастное средство на основе гадолиния и используется для Т 1-взвешенной магнитно-резонансной визуализации (МРВ) печени. На динамических и отсроченных изображениях препарат Примовист® улучшает выявление очаговых поражений печени (в том числе их количества, размера, сегментарного распределения и визуализации) и позволяет получить дополнительные данные по характеристике и классификации очаговых поражений печени, увеличивая тем самым достоверность диагноза. **Противопоказания:** гиперчувствительность к активному веществу или любому из вспомогательных компонентов препарата; у детей младше 18 лет, вследствие недостаточности данных об эффективности и безопасности. **С осторожностью:** • Гиперчувствительность к сходным контрастным средствам на основе гадолиния (КСОГ) в анамнезе. Применение препарата у пациентов с наличием в анамнезе реакций гиперчувствительности к контрастным средствам, наличием в анамнезе аллергических заболеваний, в том числе бронхиальной астмы, возможно только после тщательной оценки соотношения польза/риск. Большинство этих реакций отмечаются в пределах получаса после введения препарата. Тем не менее, как и при использовании других контрастных средств этого класса, в редких случаях возможно развитие отсроченных реакций (от нескольких часов до дней). Применение препарата должно быть ограничено введением стандартной дозы. • Сердечно-сосудистая патология. Данные по введению препарата Примовист® пациентам с тяжелыми сердечно-сосудистыми заболеваниями ограничены, поэтому в этих случаях необходимо соблюдать осторожность. Необходимо особенно тщательно оценивать соотношение польза/риск у пациентов с риском развития аритмий, в частности, пациентов с удлиненным интервалом QT и при применении ЛС, удлиняющих интервал QT. • Тяжелые заболевания почек. У пациентов с тяжелыми нарушениями функции почек замедлено выведение контрастных средств, поэтому в таких случаях необходимо тщательно оценивать соотношение польза/риск. Повторное введение не должно осуществляться в течение 7 дней у пациентов с острыми или хроническими тяжелыми нарушениями функции почек. Имеются сообщения о связи нефрогенного системного фиброза (НСФ) с использованием некоторых контрастных средств, содержащих гадолиний, у пациентов с острыми или хроническими тяжелыми нарушениями функции почек (СКФ < 30 мл/мин/1,73 м$^2$) и острой почечной недостаточностью любой степени тяжести вследствие гепаторенального синдрома или в период до и после трансплантации печени. Поэтому применять препарат Примовист® у таких пациентов можно лишь после тщательной оценки соотношения польза/риск. **Способ применения и дозы:** Препарат Примовист® предназначен для внутривенного введения. Доза вводится в неразведенном виде путем внутривенной болюсной инъекции. После инъекции контрастного средства внутривенную канюлю/катетер следует промыть 0,9% раствором хлорида натрия. Рекомендуемая доза препарата Примовист® составляет для взрослых: 0,1 мл/кг (что соответствует 25 мкмоль/кг массы тела). **Побочное действие:** Наиболее часто (≥ 0,5%) встречались такие нежелательные реакции, как тошнота, головная боль, приливы жара, повышение артериального давления и головокружение. **Регистрационный номер:** ЛСР-003252/07. Отпускается по рецепту врача. **Производитель:** Байер АГ, Германия. Актуальная версия инструкции от 14.02.2020. Подробная информация содержится в инструкции по применению препарата.

PP-PRM-RU-0011-1

**Литература:** 1. По данным сайта ГРЛС, доступно по ссылке http://grls.rosminzdrav.ru/ [дата доступа: 05.02.2020]; 2. Инструкция по медицинскому применению лекарственного препарата Примовист® от 14.02.2020; 3. EASL Clinical Practice Guidelines on the management of hepatocellular carcinoma. J Hepatol. 2018 Aug;69:182-236; 4. Zech CJ et al. Br J Surg 2014. doi: 10.1002/bjs.946; 5. Bieze M et al. Am J Radiology 2012; 199:26–34; 6. Frenzel et al. Invest Radiol, 2008.; 6. Г. Г. Кармазановский и др. «Контрастные средства для лучевой диагностики». «ГЭОТАР-Медиа», Москва, 2013.

**АО «БАЙЕР»** • 107113, Москва, 3-я Рыбинская ул., дом 18, стр. 2. Тел.: +7 495 231-1200. *www.bayer.ru*

МАТЕРИАЛ ПРЕДНАЗНАЧЕН ДЛЯ СПЕЦИАЛИСТОВ ЗДРАВООХРАНЕНИЯ

4. Кошурникова А.С., Лукина Е.В. Ожирение и метаболический синдром: вопросы диагностики, профилактики и лечения // *Лечащий врач*. 2017. № 10. С. 66. [Koshurnikova A.S., Lukina E.V. Obesity and metabolic syndrome: issues of diagnosis, prevention and treatment. *Therapist*, 2017, No. 10, p. 66 (In Russ.)].
5. Ивашкин В.Т., Маевская М.В., Жаркова М.С. и др. *Алгоритмы диагностики и лечения в гепатологии*. М.: МЕДпресс-информ, 2016. 155 с. [Ivashkin V.T., Maevskaya M.V., Zharkova M.S. et al. *Algorithms for diagnosis and treatment in hepatology*. Moscow: Publishing house MEDpress-inform, 2016, 155 p. (In Russ.)].
6. Иванова С.Н., Килина О.Ю., Солошенко А.Н., Дмитриенко О.В. Возможности компьютерной томографии органов брюшной полости в диагностике проявлений метаболического синдрома // *Противоречия современной кардиологии: спорные и нерешенные вопросы:* мат-лы Всероссийской конференции. 2015. С. 153–154. [Ivanova S.N., Kilina O.Yu., Soloshenko A.N., Dmitrienko O.V. The possibilities of computed tomography of the abdominal organs in the diagnosis of manifestations of the metabolic syndrome // *Controversial and Unresolved Issues.* Materials of the All-Russian Conference Contradictions of Modern Cardiology, 2015, pp. 153–154 (In Russ.)].
7. Chalasani N., Younossi Z., Lavine J.E. et al. The diagnosis and management of non-alcoholic fatty liver disease: practice guideline by the American Gastroenterological Association, American Association for the Study of Liver Diseases, and American College of Gastroenterology // *Gastroenterology*. 2012. Vol. 142. P. 1592–609.
8. Калашникова В.А., Новикова В.П., Смирнова Н.Н., Волкова И.С. Качество жизни у подростков с ожирением и сопутствующими заболеваниями // *Профилактическая и клиническая медицина*. 2018. № 1 (66). С. 38–43. [Kalashnikova V.A., Novikova V.P., Smirnova N.N., Volkova I.S. Quality of life in adolescents with obesity and related diseases. *Preventive and clinical medicine*, 2018, No. 1 (66), pp. 38–43 (In Russ.)].
9. Либис Р.А., Исаева Е.Н. Возможность применения индекса висцерального ожирения в диагностике метаболического синдрома и прогнозировании риска его осложнений // *Российский кардиологический журнал*. 2014. № 9 (113). С. 48–53. [Libis R.A., Isaeva E.N. The possibility of using the visceral obesity index in the diagnosis of metabolic syndrome and predicting the risk of its complications. *Russian Journal of Cardiology*, 2014, No. 9 (113), pp. 48–53 (In Russ.)].
10. Венидиктова Д.Ю., Борсуков А.В. Возможности двухэнергетической рентгеновской абсорбциометрии в диагностическом алгоритме у пациентов с неалкогольной жировой болезнью печени // *Лучевая диагностика и терапия*. 2017. № 2 (8). С. 74–75. [Venidiktova D.Yu., Borsukov A.V. The possibilities of dual-energy x-ray absorptiometry in the diagnostic algorithm in patients with non-alcoholic fatty liver disease. *Diagnostic imaging and therapy*, 2017, No. 2 (8), pp. 74–75 (In Russ.)].
11. Сусляева Н.М., Завадовская В.Д., Шульга О.С. и др. Алгоритм дифференциальной диагностики абдоминального и висцерального ожирения у пациентов с избыточной массой тела // Лучевая диагностика и терапия. 2014. № 3. С. 61–66. [Suslyaeva N.M., Zavadovskaya V.D., Shulga O.S. et al. The differential algorithm for the diagnosis of abdominal and visceral obesity in patients with overweight. Diagnostic imaging and therapy, 2014, No. 3, pp. 61–66 (In Russ.)].
12. Schwenzer N.F., Springer F., Schraml C., Stefan N., Machann J., Schick F. Non-invasive assessment and quantification of liver steatosis by ultrasound, computed tomography and magnetic resonance // *J. Hepatol*. 2009. Vol. 51. P. 433–445.
13. Imajo K., Kessoku T., Honda Y. et al. Magnetic resonance imaging more accurately classifies steatosis and fibrosis in patients with nonalcoholic fatty liver disease than transient elastography // *Gastroenterology*. 2016. Vol. 150.626626-NaN-37 e7.
14. Paige J.S., Bernstein G.S., Heba E. et al. A pilot comparative study of quantitative ultrasound, conventional ultrasound, and MRI for predicting histology-determined steatosis grade in adult nonalcoholic fatty liver disease // *AJR Am. J. Roentgenol*. 2017. Vol. 208. W168–W177.
15. Маев И.В., Кузнецова Е.И., Андреев Д.Н., Дичева Д.Т. Современные и перспективные подходы к диагностике неалкогольной жировой болезни печени // *Consilium Medicum*. 2015. № 8. С. 20–27. [Maev I.V., Kuznecova E.I., Andreev D.N., Dicheva D.T. Modern and promising approaches to the diagnosis of non-alcoholic fatty liver disease. *Consilium Medicum*, 2015, No. 8, pp. 20–27 (In Russ.)].
16. Изранов В.А., Казанцева Н.В., Белецкая М.А. Измерение объема печени с помощью визуализационных методов различной модальности // *Вестник Балтийского федерального университета им. И. Канта. Серия: Естественные и медицинские науки*. 2017. № 2. С. 52–64. [Izranov V.A., Kazanceva N.V., Beleckaya M.A. Measurement of liver volume using visualization methods of various modality. *Bulletin of the Baltic Federal University. I. Kant. Series: Natural and Medical Sciences*, 2017, No. 2, pp. 52–64 (In Russ.)].
17. European Association for the Study of the Liver (EASL); European Association for the Study of Diabetes (EASD); European Association for the Study of Obesity (EASO). EASL-EASD-EASO Clinical Practice Guidelines for the management of non-alcoholic fatty liver disease // J. Hepatol. 2016. Vol. 64, No. 6. P. 1388–1402. doi: 10.1016/j.jhep.2015.11.004.
18. Комова А.Г., Маевская М.В., Ивашкин В.Т. Принципы эффективной диагностики диффузных заболеваний печени на амбулаторном этапе // *Российский журнал гастроэнтерологии, гепатологии, колопроктологии*. 2014. Т. 24, № 5. С. 36–41. [Komova A.G., Maevskaya M.V., Ivashkin V.T. Principles of effective diagnosis of diffuse liver diseases at the outpatient stage. *Russian Journal of Gastroenterology, Hepatology, Coloproctology*, 2014, Vol. 24, No. 5, pp. 36–41 (In Russ.)].
19. Борсуков А.В., Венидиктова Д.Ю. Ультразвуковая диагностика стеатоза печени: разработка новой методики количественной оценки патологического процесса // *Медицинский алфавит*. 2017. 19. С. 47–51. [Borsukov A.V., Venidiktova D.Yu. Ultrasound diagnosis of liver steatosis: the development of a new method for the quantitative assessment of the pathological process // *Medical alphabet*. 2017. 19., pp. 47–51. (In Russ.)].
20. Kleiner D.E., Brunt E.M., Van Natta M. et al. Design and validation of a histological scoring system for nonalcoholic fatty liver disease // *Hepatology*. 2005. Vol. 41. P. 1313–1321.
21. Tamaki N., Koizumi Y., Hirooka M., Yada N., Takada H., Nakashima O., Kudo M., Hiasa Y., Izumi N. Novel quantitative assessment system of liver steatosis using a newly developed attenuation measurement method // *Hepatol. Res*. 2018. Sep; Vol. 48 (10). P. 821–828. doi: 10.1111/hepr.13179.


Поступила в редакцию/Received by the Editor: *11.02.2020 г.*

**Сведения об авторах:**

*Венидиктова Дарья Юрьевна* — аспирант Проблемной научно-исследовательской лаборатории «Диагностические исследования и малоинвазивные технологии» федерального государственного бюджетного образовательного учреждения высшего образования «Смоленский государственный медицинский университет» Министерства здравоохранения Российской Федерации; 214019, Смоленск, ул. Крупской, д. 28; e-mail: 92darv@gmail.com, SPIN-код: 8489–0188, ORCID: *https://orcid.org/0000–0001–5497–1476;*

*Борсуков Алексей Васильевич* — доктор медицинских наук, профессор, директор Проблемной научно-исследовательской лаборатории «Диагностические исследования и малоинвазивные технологии» федерального государственного бюджетного образовательного учреждения высшего образования «Смоленский государственный медицинский университет» Министерства здравоохранения Российской Федерации; 214019, Смоленск, ул. Крупской, д. 28; e-mail: bor55@yandex.ru, SPIN-код: 9412–4149, ORCID: https://orcid.org/0000–0003–4047–7252.

УДК 616-073.755.4
http://dx.doi.org/10.22328/2079-5343-2020-11-1-70-77

© Усов В.Ю., Безлепкин А.И., Коваленко А.Ю., Белянин М.Л., Лучич М.А., Филимонов В.Д., Шимановский Н.Л., 2020 г.

# ДОКЛИНИЧЕСКОЕ ИССЛЕДОВАНИЕ ПАРАМАГНИТНОГО КОНТРАСТНОГО УСИЛЕНИЯ КОМПЛЕКСОМ MN(II) С ДИМЕРКАПТОЯНТАРНОЙ КИСЛОТОЙ ПРИ МАГНИТНО-РЕЗОНАНСНОЙ ТОМОГРАФИИ ПЕРВИЧНОЙ ОПУХОЛИ И МЕТАСТАТИЧЕСКИХ ПОРАЖЕНИЙ ПРИ РАКЕ МОЛОЧНОЙ ЖЕЛЕЗЫ

*[1,3]В. Ю. Усов*, [2]А. И. Безлепкин, [1]А. Ю. Коваленко, [3]М. Л. Белянин, [4]М. А. Лучич, [3]В. Д. Филимонов, [5]Н. Л. Шимановский*

[1]Научно-исследовательский институт кардиологии Томского национального исследовательского медицинского центра Российской академии наук, г. Томск, Россия

[2]Ветеринарная клиника «Айболит», г. Томск, Россия

[3]Национальный исследовательский Томский политехнический университет, г. Томск, Россия

[4]Центар за Имиджинг Диагностику, Институт у Сремской Каменици, Нови Сад, Сербия

[5]Российский Национальный исследовательский медицинский университет им. Н. И. Пирогова, Москва, Россия

*Цель исследования.* Изучалась возможность визуализации рака молочной железы у собак с помощью МРТ с контрастным усилением вновь предложенным парамагнитным контрастным средством (ПМКС) — Mn-димеркаптосукционатом (Mn-ДМСА$_2$, $^{TM}$Сукциманг). *Материалы и методы.* У семи животных с впервые выявленным раком молочной железы, в состоянии медикаментозного сна (инфузия пропофола), была выполнена МР-томография с Mn-ДМСА$_2$, вводимым внутривенно, в виде 0,5 М раствора, 0,1 ммоль/кг массы тела, в Т1-взвешенном режиме, до и спустя 12–17 мин после введения Mn-ДМСА$_2$. TR=450–600 мс, TE=12–15 мс, в матрицу 256×256 при размере поля сканирования до 250×380 мм, среза 2,5–4 мм, с использованием Toshiba Titan Vantage (Toshiba Medical, 1,5 Т, у пяти животных) и Magnetom Open (Siemens Medical, 0,2 Т, у двух животных). Накопление Mn-ДМСА$_2$ оценивалось по индексу усиления, как отношение интенсивности на элемент изображения после введения Mn-ДМСА$_2$ к исходному. *Результаты.* Во всех случаях зрительно отмечено накопление Mn-ДМСА$_2$ в области первичных опухолей, и метастазов в лимфатических узлах и головном мозге. Индексы усиления изображения составили: для первичной опухоли (n=7) — 1,52±0,19 (1,35; 1,83), для метастазов в лимфатические узлы (n=12) — 1,37±0,14 (1,12; 1,64), для метастазов в головной мозг в периферической зоне метастаза (n=11) — 1,48±0,15 (1,29; 2,37), и для центральной зоны метастаза (n=11) — 2,76±0,12 (1,48; 3,21). Не отмечалось никаких осложнений и побочных действий введения Mn-ДМСА$_2$. *Заключение.* Mn-ДМСА$_2$ представляет собой парамагнитный негадолиниевый контрастный препарат, пригодный для выявления как первичной опухоли, так и метастатических поражений при раке молочной железы.

**Ключевые слова:** МРТ, парамагнитное контрастное усиление, рак молочной железы, Mn-димеркаптосукцинат

**Конфликт интересов:** авторы заявили об отсутствии конфликта интересов.

**Для цитирования:** Усов В.Ю., Безлепкин А.И., Коваленко А.Ю., Белянин М.Л., Лучич М.А., Филимонов В.Д., Шимановский Н.Л. Доклиническое исследование парамагнитного контрастного усиления комплексом Mn(II) с димеркаптоянтарной кислотой при магнитно-резонансной томографии первичной опухоли и метастатических поражений при раке молочной железы // *Лучевая диагностика и терапия*. 2020. № 1. С. 70–77, http://dx.doi.org/10.22328/2079-5343-2020-11-1-70-77.

Контакт: *Усов Владимир Юрьевич, ussov1962@yandex.ru*

© Ussov V.Yu., Bezlepkin A.I., Kovalenko A.Yu., Belyanin M.L., Lucic M.A., Filimonov V.D., Shimanovskii N.L., 2020

# PRE-CLINICAL STUDY OF PARAMAGNETIC CONTRAST ENHANCEMENT WITH MN(II)-DIMERCAPTOSUCCINATE COMPLEX IN MAGNETIC RESONANCE IMAGING OF PRIMARY TUMOR AND METASTATIC SPREAD OF BREAST CANCER

*[1,3]Vladimir Yu. Ussov*, [2]Alexandr I. Bezlepkin, [1]Anastasiya Yu. Kovalenko, [3]Maxim L. Belyanin, [4]Milos A. Lucic, [3]Victor D. Filimonov, [5]Nikolay L. Shimanovskii*

[1]Institute of Cardiology of the Tomsk National Medical Research Center of the Russian Academy of Sciences, Tomsk, Russia

[2]Veterinary Clinic «Aibolit», Tomsk, Russia

[3]National Research Tomsk Polytechnic University, Tomsk, Russia

[4]Center of Imaging Diagnostic, Institute in Sremska Kamenica, Serbia

[5]Russian National Research N. I. Pirogov Medical University, Moscow, Russia

*Aim of the study.* We have studied the possibility of imaging of breast cancer in dogs by MRI with paramagnetic contrast enhancement using newly proposed agent Mn-dimercaptosuccinate (Mn-DMSA$_2$, ™Succimang), in dogs. *Material and methods.* In seven animals (veterinary patients) with breast cancer the MRI study was carried out, when sleeping (infusion of propofol), with contrast enhancement using Mn-DMSA$_2$, as 0,5M solution, 0,1 mM/Kg of BW. The T1-w MRI scans were acquired before, and in 12–17 min after injection of Mn-DMSA$_2$, TR=450–600 ms, TE=12–15 ms, matrix 256×256, field of view 250 mm, slice 2,5 mm thick. All studies were carried out using Toshiba Titan Vantage (1,5 T, five animals) and Siemens Magnetom Open (0,2 T, in two). The uptake of Mn-DMSA$_2$ to tumor was quantified using Index of Enhancement, as ratio of intensity per voxel of the post-contrast image to the intensity of the pre-contrast initial one. *Results.* In all cases the uptake of Mn-DMSA$_2$ was seen in the areas of both primary tumor and of metastases to lymph nodes and to the brain. Index of enhancement was: over primary tumor (n=7) — 1,52±0,19 (1,35; 1,83), over metastases to lymph nodes (n=12) — 1,37±0,14 (1,12; 1,64), over peripheral zone of brain metastases (n=11) — 1,48±0,15 (1,29; 2,37), and over central zone of brain metastases (n=11) — 2,76±0,12 (1,48; 3,21). No any case demonstrated any complication or concomitant effect. *Conclusion.* Mn-DMSA$_2$ is an perspective non-gadolinium paramagnetic contrast agent useful for diagnosis of both primary tumor and of metastases in breast cancer.

**Key words:** MRI, paramagnetic contrast enhancement, breast cancer, Mn-dimercaptosuccinate

**Conflict of interest:** the authors stated that there is no potential conflict of interest.

**For citation:** Ussov V.Yu., Bezlepkin A.I., Kovalenko A.Yu., Belyanin M.L., Lucic M.A., Filimonov V.D., Shimanovskii N.L. Pre-clinical study of paramagnetic contrast enhancement with Mn(II)-dimercaptosuccinate complex in magnetic resonance imaging of primary tumor and metastatic spread of breast cancer // *Diagnostic radiology and radiotherapy*. 2020. Vol. 11, No. 1. P. 70–77, http://dx.doi.org/10.22328/2079-5343-2020-11-1-70-77.

Contact: *Ussov Wladimir Yurievich, ussov1962@yandex.ru*

**Введение.** Визуализация первичной опухоли и максимально раннее и точное выявление метастатических поражений при раке молочной железы (РМЖ) представляет собой ключевой фактор в выборе наиболее адекватной тактики лечения пациенток с РМЖ и определяет индивидуальный прогноз таких пациенток [1, 2]. До сих пор в качестве метода выбора для одновременной визуализации первичной опухоли РМЖ и возможных лимфогенных и гематогенных отдаленных метастазов общепринята позитронная эмиссионная томография (ПЭТ) с $^{18}$F-фтордезоксиглюкозой (ФДГ) [3] — все же экономически дорогой и пока далекий от общедоступности метод. В реальной практике он в заметной степени вытесняется МР-томографией в диффузионно-взвешенном режиме [4], или МР-томографии с использованием парамагнитных контрастных средств (ПМКС) на основе комплексов гадолиния (Gd) [5]. Комплексы Gd по их физическим характеристикам являются безусловно лучшими для парамагнитного контрастного усиления [5, 6]. Их относительным недостатком является неспецифический механизм накопления в опухолях — пассивное проникновение через поврежденный гистогематический барьер. Кроме того, необходимо обеспечивать отсутствие высвобождения Gd из комплексного соединения во избежание его токсического действия в свободном виде [7]. По этой причине разработка общедоступных технологий визуализации при раке молочной железы с использованием нетоксичных ПМКС, высоко или относительно специфичных именно к опухолевым структурам, сохраняет свою актуальность.

В радионуклидной диагностике для визуализации опухолевых поражений молочной железы с 1990–2000-х годов все более широко используется комплекс пятивалентного технеция(V)-99m с димеркаптоянтарной кислотой ($^{99m}$Tc(V)-ДМСА) [8–11]. Обусловлено это тем, что $^{99m}$Tc(V)-ДМСА активно связывается с многочисленными свободными-SH — группами, экспрессируемыми по глутатион-зависимым механизмам опухолевыми клетками [8, 12]. В последнее время было показано, что высокой степенью химического сходства с радиофармпрепаратами — комплексами $^{99m}$Tc обладают комплексы марганца — соседа $^{99m}$Tc по группе VII в Менделеевской таблице [13]. Ранее продемонстрирована принципиальная возможность использования комплекса Mn-ДМСА$_2$ для визуализации злокачественных опухолей у животных в ветеринарной практике [14]. Однако способность к визуализации первичной опухоли и степени распространенности поражения с помощью МРТ с Mn-ДМСА$_2$ в качестве ПМКС при раке молочной железы пока никак не изучена. У животных и в частности у собак РМЖ встречается достаточно часто и по клиническому течению близок к патологии человека [15], поэтому на доклинической стадии представляется адекватной моделью для такого изучения.

По этой причине мы поставили следующую **цель исследования:** доклинически у животных изучить возможность визуализации первичной опухоли и метастазов злокачественных новообразований молочной железы с помощью магнитно-резонансной томографии с парамагнитным контрастным усилением вновь предложенным комплексом Mn с димеркаптоянтарной кислотой (Mn-димеркаптосукцинатом, Mn-ДМСА$_2$, ™Сукциманг).

**Материалы и методы.** *Получение комплекса Mn с ДМСА.* Синтез 2,3-димеркаптоянтарной кислоты (COOH-CHSH-CHSH-COOH) с последующим добавлением карбоната марганца (II) и получением Mn-ДМСА$_2$ был осуществлен по модифицированной методике [16]. Избыток ДМСА в конечной фармацевтической форме для инъекций составил 0,9–1,2%. *Обследованные животные.* Исследование

с $^{99m}$Tc в качестве радиофармпрепаратов, послужат в комплексе с Mn(II) как парамагнитные контрасты с неизменными биохимическими и патофизиологическими свойствами, но с возможностью МРТ-визуализации, вместо ОФЭКТ или планарной сцинтиграфии. В аспекте визуализации опухолей здесь представляли бы интерес комплексы Mn(II) с гепатотропными фитатами, с производными глюкозы, такими как 5-Тио-D-глюкоза, 1-Тио-D-глюкоза, или этилендицистеин-дезоксиглюкоза, связывающими $^{99m}$Tc, хотя и далекими структурно, конформационно и биокинетически от собственно глюкозы [32]. В настоящее время ведется исследование ряда таких комплексов. Однако уже сегодня можно осторожно рассчитывать на практическую возможность создания на основе комплексов Mn(II) парамагнитных контрастных средств с повышенной тропностью к опухолям.

**Заключение.** По данным исследований у животных, комплекс Mn-ДМСА$_2$ представляет собой перспективный парамагнитный контрастный препарат для онкологических исследований, пригодный для выявления как первичной опухоли, так и метастатических лимфогенных и гематогенных поражений при раке молочной железы, и заслуживающий дальнейшего детального изучения для возможного последующего внедрения в клинику.

## ЛИТЕРАТУРА/REFERENCES


1. Терновой С.К., Абдураимов А.Б., Кучук П.В. Диагностика церебральных метастазов рака молочной железы // *Лучевая диагностика и терапия*. 2011. Т. 1, № 2. С. 47–54. [Ternovoy S.K., Abduraimov A.B., Kuchuk P.V. Diagnosis of cerebral metastases of breast cancer. *Diagnostic radiology and radiotherapy*, 2011, Vol. 1 (2), pp. 47–54. (In Russ.)].
2. Бондарь Г.В., Седаков И.Е., Смирнов В.Н., Поминчук Д.В., Кульков С.К. Значение маркеров прогноза опухоли в персонализации лечения больных раком молочной железы // *Новообразование*. 2012. № 1–2. С. 319–325. [Bondar G.V., Sedakov I.E., Smirnov V.N., Pominchuk D.V., Kulkov S.K. Role of Markers of Tumor Prognosis in personalization of treatment of patients with breast cancer. *Neoplasma*, 2012, No. 1–2, pp. 319–325. (In Russ.)].
3. Асланиди И.П., Мухортова О.В., Шурупова И.В., Деревянко Е.П., Екаева И.В., Шавладзе З.Н. Диагностика отдаленных метастазов рака молочной железы при проведении позитронно-эмиссионной томографии. Бюллетень НЦССХ им. А.Н. Бакулева РАМН // *Сердечно-сосудистые заболевания*. 2011. № 12 (1). С. 95–101. [Aslanidi I.P., Muhortova O.V., Shurupova I.V., Derevyanko E.P., Ekaeva I.V., Shavladze Z.N. Diagnosis of distant metastases of breast cancer when performing positron-emission tomography. Bulletin NCSSH im. A.N. Bakuleva RAMN. *Cardiovascular diseases*, 2011, Vol. 12, No. 1, pp. 95–101 (In Russ.)].
4. Бывальцев В.А., Степанов И.А., Кичигин А.И., Каныгин В.В., Ступак В.В. Роль диффузионно-взвешенной магнитно-резонансной томографии в дифференциальной диагностике и прогнозировании выживаемости пациентов с метастазами в головной мозг // *Вестник Российской академии медицинских наук*. 2017. Т. 72. № 6. С. 442–449. [Byvaltsev V.A., Stepanov I.A., Kichigin A.I., Kanygin V.V., Stupak V.V. Role of diffusion-weighted magnetic resonance tomography in differential diagnosis and survival prognosis of patients with metastases to the brain. *Vestnik Rossiyskoi Akademii medicinskih nauk*, 2017, Vol. 72, No. 6, pp. 442–449 (In Russ.)].
5. Шимановский Н.Л. 20 лет клинического применения магнитно-резонансных контрастных средств // *Диагностическая и интервенционная радиология*. 2009. Т. 3. № 1. С. 5–13. [Shimanovskii N.L. 20 years of clinical use of magnetic resonance contrast agents. *Diagnostic and I intervention radiology*, 2009, Vol. 3, No. 1, pp. 5–13 (In Russ.)].
6. Трофимова Т.Н., Шимановский Н.Л. Новые возможности улучшения дифференциальной диагностики инсульта и опухолей головного мозга с помощью МРТ с контрастным усилением гадовистом // *Лучевая диагностика и терапия*. 2016. Т. 2. № 7. С. 93–109. [Trophimova T.N., Shimanovskii N.L. New opportunities to improve the differential diagnosis of stroke and brain tumors by MRI with contrast enhancement with Gadovist. *Diagnostic radiology and radiotherapy*, 2016, Vol. 2, No. 7, pp. 93–109 (In Russ.)].
7. Кулаков В.Н., Липенгольц А.А., Григорьева Е.Ю., Семейкин А.В., Абакумов М.А., Караханов Э.А., Максимов А.Б., Шимановский Н.Л. МРТ-визуализация опухолей с контрастным усилением гадопентетеовой кислотой, соединенной с циклодекстрином сложноэфирной связью // *Вестник Российского государственного медицинского университета*. 2016. № 4. С. 36–42. [Kulakov V.N., Lipengolts A.A., Grigorieva E.Yu., Semeikin A.V., Abakumov M.A., Karakhanov E.A., Maximov A.B., Shimanovsky N.L. Contrast-enhanced MRI of tumors using gadopentetic acid linked to cyclodextrin by an ester bond. *Bulletin of Russian State Medical University*, 2016, No. 4, pp. 36–42 (In Russ.)].
8. Kashyap R., Babbar A., Sahai I., Prakash R., Soni N.L., Chauhan U.P. Tc-99m(V) DMSA imaging. A new approach to studying metastases from breast carcinoma // *Clin. Nucl. Med.* 1992. Feb; Vol. 17, No. 2. P. 119–122.
9. Ambrus E., Rajtár M., Ormándi K., Séra T., Tószegi A., Láng J., Pávics L., Csernay L. Value of 99m-Tc MIBI and 99m-Tc(V) DMSA scintigraphy in evaluation of breast mass lesions // *Anticancer Res*. 1997. Vol. 17, No 3B. P. 1599–1605.
10. Солодянникова О.И., Скляр С.Ю., Войт Н.Ю., Джужа Д.О., Шмаков Ю.Г. Алгоритм применения маммосцинтиграфии в комплексной диагностике рака молочной железы // *Український радіологічний журнал*. 2010. Т. 18. № 3. С. 326–330. [Solodyannikova O.I., Sklyar S.Yu., Voit N.Yu., Dzhuzha D.O., Shmakov Yu.G. Algorythm of use of mammoscintigraphy in complex diagnosis of breast cancer. *Ukrainian journal of radiology*, 2010, Vol. 18, No. 3, pp. 326–330 (In Russ.)].
11. Банов С.М., Попов С.С., Вартанян К.Ф., Редькин А.Н., Уколова Е.А. Корреляционный анализ диагностических возможностей маммосцинтиграфии при раке молочной железы // *Вестник новых медицинских технологий*. 2010. Т. 17. № 2. С. 243–244. [Banov S.M., Popov S.S., Vartanyan K.F., Redkin A.N., Ukolova E.A. Correlation analysis of diagnostic possibilities of mammoscintigraphy in breast cancer. *Bulletin of the new medical technologies*, 2010, Vol. 17, No. 2, pp. 243–244 (In Russ.)].
12. Al-Saeedi F.J., Mathew P.M., Luqmani Y.A. Assessment of tracer $^{99m}$Tc(V)-DMSA uptake as a measure of tumor cell proliferation in vitro // *PLoS One*. 2013. Vol. 8, No. 1. e54361. DOI: 10.1371/journal.pone.0054361.
13. Усов В.Ю., Филимонов В.Д., Белянин М.Л., Безлепкин А.И., Лучич М.А., Коваленко А.Ю., Роговская Ю.В., Шимановский Н.Л. Получение, квантово-химический анализ и доклиническая in vivo оценка МРТ-визуализирующих свойств парамагнитного комплекса марганца с 2,3-димеркаптоянтарной кислотой (сукциманга) // *Медицинская визуализация*. 2019. Т. 3. С. 133–143. https://doi.org/10.24835/1607-0763-2019-3-133-143. [Ussov W.Y., Filimonov V.D., Belyanin M.L., Bezlepkin A.I., Lucic M.A., Kovalenko A.Y., Rogovskaya Y.V., Shimanovskiy N.L. Synthesis, quantum chemistry analysis and pre-clinical in vivo evalution of magnetic resonance imaging abilities of paramagnetic manganese complex with 2,3-dimercaptosuccinate (succimang). *Medical Visualization*, 2019, No. 3, pp. 133–143 (In Russ.)]. DOI: 10.24835/1607-0763-2019-3-133-143.
14. Ussov W.Yu., Belyanin M.L., Kovalenko A.Yu., Bezlepkin A.I., Filimonov V.D., Shimanovsky N.L. Evaluation of manganese dimercaptosuccinate (Mn-DMSA$_2$) complex as contrast agent for paramagnetic enhancement in MRI studies of malignant fibroepithelial tumors in animals // *Russian Electronic Journal of Radiology*. 2017. No. 7. P. 108–116. DOI: 10.21569/2222-7415-2017-7-4-108-116.
15. Герасименко И.И., Разин А.П., Карташов С.Н., Ермаков А.М., Кульпинова Е.П. Возможности цитологического метода в предоперационной диагностике рака молочной железы у собак // *Ветеринария Кубани*. 2008. № 2. С. 32–34. [Gerasimenko I.I., Razin A.P., Kartashov S.N., Ermakov A.M., Kulpinova E.P. Possibikities of cytologic method in pre-operation diagnosis of breast cancer in dogs. Veterinary of Kuban Region. 2008, No. 2, pp. 32–34 (In Russ.)].
16. Бусев А.И. *Синтез новых органических реагентов для неорганического анализа*. М.: Изд-во МГУ, 1972. С. 116–118. [Busev A.I. *Synthesis of new organic reagents for non-organic analysis*. Moscow: MSU Publ. 1972, pp. 116–118 (In Russ.)]
17. Панов В.О., Шимановский Н.Л. Диагностическая эффективность и безопасность макроциклических гадолиний-содержащих магнитно-резонансных контрастных средств // *Вестник рентгенологии и радиологии*. 2017. Т. 98, № 3. С. 159–166. [Panov V.O., Shimanovskiy N.L. The diagnostic efficacy and safety of macrocyclic gadolinium-based magnetic resonance contrast agents. *Russian Journal of Radiology,* 2017; Vol. 98, No. 3, pp. 159–166 (In Russ.)]. DOI: 10.20862/0042-4676-2017-98-3-159-166.
18. Шимановский Н.Л., Науменко В.Ю., Акопджанов А.Г., Панов В.О., Резников И.И., Учеваткин А.А., Сергеев А.И. Получение устойчивого кол-

лоидного раствора на основе наночастиц сложного оксида железа для создания магнитно-резонансного контрастного средства // *Вестник Российского государственного медицинского университета*. 2011. № 2. С. 62–67. [Shimanovskii N.L., Naumenko V.Yu., Akopdzhanov A.G., Panov V.O., Reznikov I.I., Uchevatkin A.A., Sergeev A.I. Production of stable colloid solution of iron nanoparticles for obtaining of magnetic resonance contrast agent. *Proceedings of Russian State Medical University*, 2011, No. 2, pp. 62–67 (In Russ.)].

19. Усов В.Ю., Белянин М.Л., Првулович М., Бородин О.Ю., Филимонов В.Д. Непосредственное клиническое сравнение визуализационных возможностей комплексов диэтилентриаминпентауксусной кислоты с Mn(II) и Gd(III) при магнитно-резонансной томографии глиальных и менингеальных опухолей мозга // *Медицинская визуализация*. 2007. № 5. С. 122–129. [Usov V.Yu., Belyanin M.L., Prvulovich M., Borodin O.Yu., Filimonov V.D. Direct Comparison of Contrast Enhancement with Mn(II)-DTPA and Gd(III)-DTPA in MR-imaging of Intra- and Extraaxial Brain Tumors. *Medical Vizualization*, 2007, No. 5, pp. 122–129 (In Russ.)].
20. Brandt M.R., Vanasschen C., Ermert J., Coenen H.H., Neumaier B. 52g/55Mn-Labelled CDTA-based trimeric complexes as novel bimodal PET/MR probes with high relaxivity // *Dalton Trans*. 2019. Feb. 26; Vol. 48, No. 9. P. 3003–3008. DOI: 10.1039/c8dt04996c.
21. Skalnaya M.G., Skalny A.V. *Essential trace elements in human health: a physician's view*. Tomsk: Tomsk State University Publ. House, 2018. 218 p.
22. Van Eijkeren J.C., Olie J.D., Bradberry S.M., Vale J.A., de Vries I., Clewell H.J. 3rd, Meulenbelt J., Hunault C.C. Modeling the effect of succimer (DMSA; dimercaptosuccinic acid) chelation therapy in patients poisoned by lead // *Clin. Toxicol (Phila)*. 2017. Vol. 55, No. 2. P. 133–141. DOI: 10.1080/15563650.2016.1263855.
23. Усов В.Ю., Белянин М.Л., Бородин О.Ю., Карпова Г.В., Свиридов И.Н., Безлепкин А.И., Федоренко Е.В., Гусев В.П., Филимонов В.Д. Доклинические испытания Mn-этилендиаминтетраацетата в качестве парамагнитного контрастного препарата для МР-томографии // *Медицинская визуализация*. 2006. № 6. С. 134–144. [Usov V.Yu., Belyanin M.L., Borodin O.Yu., Karpova G.V., Sviridov I.N., Bezlepkin A.I., Fedorenko E.V., Gusev V.P., Filimonov V.D. Preclinical Trial of Mn-EDTA as Paramagnetic Contrast Agent for MRI. *Medical Vizualization*, 2006, No. 6, pp. 134–144 (In Russ.)].
24. Усов В.Ю., Белянин М.Л., Безлепкин А.И., Чурин А.А., Дубская Т.Ю., Ветошкина Т.Л., Филимонов В.Д. Исследование комплекса Mn-транс-1,2-диаминоциклогексан-N,N,N',N'-тетраацетата (цикломанга) в качестве парамагнитного контрастного препарата для магнитно-резонансной томографии // *Экспериментальная и клиническая фармакология*. 2013. Т. 76. № 10. С. 32–38. [Usov V. Yu., Belyanin M.L., Bezlepkin A.I., Churin A.A., Dubskaya T. Yu., Vetoshkina T.L., Filimonov V.D. Evaluation of Manganese-trans-1,2-Diaminocyclohexane-N,N,N',N'-tetraacetate Complex (Cyclomang) as Paramagnetic Contrast Agent for Magnetic Resonance Imaging. *Experimental and clinical pharmacology*, 2013, Vol. 76, No. 10, pp. 32–38 (In Russ.)]. DOI: 10.30906/0869-2092-2013-76-10-32-38.
25. Меерович И.Г., Гуляев М.В., Меерович Г.А., Белов М.С., Деркачёва В.М., Долотова О.В., Лощёнов В.Б., Барышников А.Ю., Пирогов Ю.А. Исследование контрастных агентов на основе производных фталоцианинов для магнитно-резонансной томографии // *Российский химический журнал*. 2013. Т. 57. № 2. С. 110–114. [Meerovich I.G., Gulyaev M.B., Meerovich G.A., Belov M.S., Derkacheva V.M., Dolotova O.V., Loshchenov V.B., Baryshnikov A.Yu., Pirogov Yu.A. Study of contrast agents, based on derivatives of phtalocyanes, for magnetic resonance tomography. *Russian chemical journal*, 2013, Vol. 57, No. 2, pp. 110–114 (In Russ.)].
26. Усов В.Ю., Белянин М.Л., Кодина Г.Е., Афанасьев С.А., Безлепкин А.И., Гуляев В.М., Шимановский Н.Л. МР-томография миокарда с парамагнитным контрастным усилением Mn-метоксиизобутилизонитрилом (Mn-МИБИ) в эксперименте // I. 2016. № 1. С. 31–38. [Usov V.Y., Belyanin M.L., Kodina G.E., Afanasyev S.A., Bezlepkin A.I., Gulyaev V.M., Shimanovsky N.L. Myocardial MRI Using Paramagnetic Contrast Enhancement with Manganese-Metoxyisobutylisonitryle (Mn-MIBI) in Animals. *Medical Vizualization*. 2016, Vol. 1, pp. 31–38 (In Russ.)].
27. Усов В.Ю., Белянин М.Л., Филимонов В.Д., Данилец М.Г., Мильто И.В., Веснина Ж.В., Зоркальцев М.А., Лучич М.А., Шимановский Н.Л. Теоретическое обоснование и экспериментальное исследование комплекса Mn(II) с гексаметилпропиленаминоксимом в качестве парамагнитного контрастного препарата для визуализации злокачественных новообразований // *Лучевая диагностика и терапия*. 2019. Т. 2. № 10. С. 42–49. [Ussov W.Yu., Belyanin M.L., Filimonov V.D., Danilets M.G., Milto I.V., Vesnina Zh. V., Zorkaltsev M.A., Lucic M.A., Shimanovskii N.L. Theoretical basis and experimental study of complex of Manganese (II) with hexamethylpropilenamin-oxime as paramagnetic contrast agent for MR-imaging of malignant tumors. *Diagnostic radiology and radiotherapy*, 2019, Vol. 2, No. 10, pp. 42–49 (In Russ.)]. DOI: 10.22328/2079–5343–2019–10–2-42–49.
28. Hernández-Valdés D., Blanco-González A., García-Fleitas A., Rodríguez-Riera Z., Meola G., Alberto R., Jáuregui-Haza U. Insight into the structure and stability of Tc and Re DMSA complexes: A computational study // *J. Mol. Graph. Model*. 2017. Vol. 71. P. 167–175. DOI: 10.1016/j.jmgm.2016.11.014.
29. Романенков Н.С., Хижа В.В., Мовчан К.Н., Морозов Ю.М., Гедгафов Р.М., Слободкина А.В. Медико-статистические характеристики рака молочной железы у жительниц Санкт-Петербурга // *Исследования и практика в медицине*. 2019. Т. 6. № 2. С. 32–39. [Romanenkov N.S., Hizha V.V., Movchan K.N., Morozov U.M., Gedgafov R.M., Slobodkina A.S. Medical and statistical characteristics of breast cancer in St. Petersburg female *residents. Research in Practical Medicine Journa*l, 2019, Vol. 6, No. 2, pp. 32–39. (In Russ.)]. DOI: 10.17709/2409–2231–2019–6-2–3.
30. Blower P.J., Kettle A.G., O'Doherty M.J., Coakley A.J., Knapp F.F.Jr. (99m)Tc(V)DMSA quantitatively predicts (188)Re(V)DMSA distribution in patients with prostate cancer metastatic to bone // *Eur. J. Nucl. Med*. 2000. Sep; Vol. 27, No. 9. P. 1405–1459. DOI: 10.1007/s002590000307.
31. Djokić D., Janković D., Nikolić N. Preparation and in vivo evaluation of 90Y-meso-dimercaptosuccinic acid (90Y-DMSA) for possible therapeutic use: comparison with 99mTc-DMSA // *Cancer Biother Radiopharm*. 2009. Vol. 24, No. 1. P. 129–136. DOI: 10.1089/cbr.2008.0499.
32. Feng H., Wang X., Chen J., Cui J., Gao T., Gao Y., Zeng W. Nuclear Imaging of Glucose Metabolism: Beyond 18F-FDG // *Contrast Media Mol. Imaging*. 2019. 2019. 7954854. DOI: 10.1155/2019/7954854.

Поступила в редакцию / Received by the Editor: *22.01.2020 г.*

**Сведения об авторах:**

*Усов Владимир Юрьевич* — профессор, доктор медицинских наук, заведующий отделением рентгеновских и томографических методов диагностики Научно-исследовательского института кардиологии федерального государственного бюджетного научного учреждения «Томский национальный исследовательский медицинский центр Российской академии наук»; 634012, Томск, Томская обл., Киевская ул., д. 111А; e-mail: ussov1962@yandex.ru; SPIN: 1299–2074; ORCID: 0000–0002–7352–6068;

*Безлепкин Александр Иванович* — директор ООО Ветеринарная Клиника «Айболит», Томск; e-mail: A_I_Bezlepkin@yandex.ru; SPIN: 6094–2016; ORCID: 0000–0002–7399–9746;

Коваленко Анастасия Юрьевна — аспирант отделения рентгеновских и томографических методов диагностики Научно-исследовательского института кардиологии федерального государственного бюджетного научного учреждения «Томский национальный исследовательский медицинский центр Российской академии наук»; 634012, Томск, Томская обл., Киевская ул., д. 111А; e-mail: nastenka13.06@mail.ru; SPIN 6404–6443; ORCID: 0000–0002–1195–5369;

*Белянин Максим Львович* — доцент, кандидат химических наук, доцент кафедры органической химии и биотехнологий федерального государственного автономного образовательного учреждения высшего образования «Национальный исследовательский Томский политехнический университет»; 634050, г. Томск, пр. Ленина, д. 30; e-mail: m_belyanin@mail.ru; SPIN 3473–2014; ORCID: 0000–0002–4871–3283;

*Лучич Милош* — профессор, доктор медицинских наук, врач отделения МРТ, Центар за Имиджинг Диагностику, Институт у Сремской Каменици, Нови Сад, Сербия; e-mail: milos.a.lucic@gmail.com; ORCID: 0000–0003–2310–9634;

*Филимонов Виктор Дмитриевич* — профессор, доктор химических наук, профессор кафедры органической химии и биотехнологий федерального государственного автономного образовательного учреждения высшего образования «Национальный исследовательский Томский политехнический университет»; 634050, г. Томск, пр. Ленина, д. 30; e-mail: filimonov@tpu.ru; SPIN 4871–3283; ORCID: 0000–0003–4729–8871;

*Шимановский Николай Львович* — профессор, доктор медицинских наук, член-корреспондент РАН, заведующий кафедрой молекулярной фармакологии им. академика П. В. Сергеева федерального государственного автономного образовательного учреждения высшего образования «Российский национальный исследовательский медицинский университет им. Н. И. Пирогова» Министерства здравоохранения Российской Федерации; 117997, Москва, ул. Островитянова, д. 1; e-mail: shimannn@yandex.ru; SPIN 5232–8230; ORCID:0000–0001–6927–7727.

УДК 616-006.441:615.28]:616-073.756.8(476)
http://dx.doi.org/10.22328/2079-5343-2020-11-1-78-92

© *Хоружик С.А., Жаврид Э.А., Дзюбан А.В., Суколинская Е.В., Каленик О.А., 2020 г.*

# СРАВНЕНИЕ ДИАГНОСТИЧЕСКОЙ ЭФФЕКТИВНОСТИ МАГНИТНО-РЕЗОНАНСНОЙ ТОМОГРАФИИ С ДИФФУЗИОННО-ВЗВЕШЕННЫМ ИССЛЕДОВАНИЕМ ВСЕГО ТЕЛА И ПОЗИТРОННОЙ ЭМИССИОННОЙ ТОМОГРАФИИ/КОМПЬЮТЕРНОЙ ТОМОГРАФИИ ПРИ ОПРЕДЕЛЕНИИ СТЕПЕНИ РЕГРЕССИИ ЛИМФОМЫ ПОСЛЕ ЗАВЕРШЕНИЯ ХИМИОТЕРАПИИ: МИНСКАЯ ШКАЛА И ШКАЛА ДОВИЛЬ

*С. А. Хоружик*, Э. А. Жаврид, А. В. Дзюбан, Е. В. Суколинская, О. А. Каленик*
Республиканский научно-практический центр онкологии и медицинской радиологии им. Н. Н. Александрова, Минск, Беларусь

*Введение.* Для оценки степени регрессии лимфомы после химиотерапии рекомендуется использовать позитронную эмиссионную томографию/компьютерную томографию (ПЭТ/КТ). Возможности метода магнитно-резонансной томографии с диффузионно-взвешенным исследованием (МРТ-ДВИ) всего тела при оценке степени регрессии лимфомы изучены недостаточно. Цель: сравнить диагностическую эффективность МРТ-ДВИ всего тела и ПЭТ/КТ при определении степени регрессии лимфомы после завершения химиотерапии. *Материалы и методы.* В проспективное исследование включены 105 взрослых пациентов с лимфомой, которым после завершения химиотерапии выполнили МРТ-ДВИ всего тела и ПЭТ/КТ и которые находились под наблюдением не менее 6 месяцев. Для интерпретации МРТ-ДВИ использовали предложенную нами 5-уровневую шкалу (Минская шкала). Для интерпретации ПЭТ/КТ использовали 5-уровневую шкалу Довиль. Категории оценки 1–3 считали признаком полной регрессии опухолей, категории 4–5 — признаком неполной регрессии. *Результаты.* Согласно стандарту диагностики полная регрессия опухолей установлена у 77% пациентов, неполная регрессия — у 23%. Оценка степени регрессии при МРТ-ДВИ и ПЭТ/КТ совпала у 89% пациентов. Согласие МРТ-ДВИ (к=0,76, p=0,000) и ПЭТ/КТ (к=0,78, p=0,000) со стандартом диагностики хорошее. Чувствительность, специфичность, точность, положительное и отрицательное прогностическое значение МРТ-ДВИ составили 66,7; 100,0; 92,4; 100,0 и 91,0%, ПЭТ/КТ — 83,3; 95,1; 92,4; 83,3 и 95,1% соответственно. Диагностическая эффективность методов достоверно не различается (p=0,32). Наиболее частой причиной неверного установления степени регрессии при МРТ-ДВИ были неувеличенные лимфоузлы, при ПЭТ/КТ — метаболически активные неопухолевые заболевания. 3-летняя выживаемость без прогрессирования при отрицательном и положительном результатах МРТ-ДВИ составила 93 и 25% (p=0,000), 3-летняя общая выживаемость — 97 и 70% (p=0,011) соответственно. *Выводы.* МРТ-ДВИ всего тела и Минская шкала рекомендуются к использованию у пациентов с лимфомой для определения степени регрессии опухолей после завершения химиотерапии как нерадиационная и эффективная альтернатива ПЭТ/КТ.

**Ключевые слова:** лимфома, диффузионно-взвешенная магнитно-резонансная томография, позитронная эмиссионная томография/компьютерная томография, оценка регрессии опухолей

**Конфликт интересов:** авторы заявили об отсутствии конфликта интересов.

**Для цитирования:** Хоружик С.А., Жаврид Э.А., Дзюбан А.В., Суколинская Е.В., Каленик О.А. Сравнение диагностической эффективности магнитно-резонансной томографии с диффузионно-взвешенным исследованием всего тела и позитронной эмиссионной томографии/компьютерной томографии при определении степени регрессии лимфомы после завершения химиотерапии: Минская шкала и шкала Довиль // *Лучевая диагностика и терапия*. 2020. Т. 11, № 1. С. 78–92, http://dx.doi.org/10.22328/2079-5343-2020-11-1-78-92.

Контакт: *Хоружик Сергей Анатольевич, skharuzhyk@nld.by*

© *Kharuzhyk S.A., Zhavrid E.A., Dziuban A.V., Sukolinskaja E.V., Kalenik O.A., 2020*

# COMPARISON OF THE DIAGNOSTIC EFFECTIVENESS OF WHOLE BODY MAGNETIC RESONANCE IMAGING WITH DIFFUSION WEIGHTED IMAGING AND POSITRON EMISSION TOMOGRAPHY/COMPUTED TOMOGRAPHY IN DETERMINING TUMOR RESPONSE IN LYMPHOMA AFTER THE END OF CHEMOTHERAPY: MINSK SCALEAND DEAUVILLE SCALE

*Siarhei A. Kharuzhyk*, Edward A. Zhavrid, Andrei V. Dziuban, Elena V. Sukolinskaja, Olga A. Kalenik*
Republican Scientific and Practical Center of Oncology and Medical Radiology named for N. N. Alexandrov, Minsk, Belarus

*Introduction.* Positron emission tomography/computed tomography (PET/CT) is a recommended technique for tumor response evaluation in lymphoma after treatment. The possibilities of the whole body magnetic resonance imaging with diffusion-weighted imaging (MRI-DWI) for tumor response evaluation in lymphoma are not well studied. Objective: to compare the diagnostic effectiveness of whole body MRI with a diffusion-weighted imaging (MRI-DWI) and PET/CT in determining tumor response in lymphoma after the end of chemotherapy. Materials and methods. A prospective study included 105 adult patients with lymphoma whounderwent whole body MRI-DWI and PET/CTafter the end of chemotherapy and who were followed-up for at least 6 months. To interpret the MRI-DWI, the 5-level scale (Minsk scale) proposed by us was used. Categories 1–3 were considered a sign of complete tumor response, categories 4–5 were a sign of non-complete response. Results. According to the reference standard, complete tumor response was established in 77% of patients, non-complete response in 23%. The assessment of the tumor response in MRI-DWI and PET/CT matched in 89% of patients. The agreement of MRI-DWI (κ=0,76, p=0,000) and PET/CT (κ=0,78, p=0,000) with the reference standard is good. The sensitivity, specificity, accuracy, positive and negative prognostic value of MRI-DWI were 66,7%, 100,0%, 92,4%, 100,0%, 91,0%, PET/CT — 83,3%, 95,1%, 92,4%, 83,3%, 95,1%, respectively. The diagnostic effectiveness of the methods is not significantly different (p=0,32). The most common reason for the incorrect determination of the tumor response in MRI-DWI was non-enlarged lymph nodes, and in PET/CT — metabolically active non-tumor diseases. 3-year progression-free survival with negative and positive MRI-DWI results was 93% and 25% (p=0,000), 3-year overall survival — 97% and 70% (p=0,011), respectively. Conclusion. Whole body MRI-DWI and Minsk scale are recommended for use in patients with lymphoma to determine tumor response after the end of chemotherapy as a non-irradiative and effective alternative to PET/CT.

**Key words:** lymphoma, diffusion-weighted magnetic resonance imaging, positron emission tomography/computed tomography, tumor responsee valuation

**Conflict of interest:** the authors stated that there is no potential conflict of interest.

**For citation:** Kharuzhyk S.A., Zhavrid E.A., Dziuban A.V., Sukolinskaja E.V., Kalenik O.A. Comparison of the diagnostic effectiveness of whole body magnetic resonance imaging with diffusion weighted imaging and positron emission tomography/computed tomography in determining tumor response in lymphoma after the end of chemotherapy: Minsk scaleand Deauville scale // *Diagnostic radiology and radiotherapy*. 2020. Vol. 11, No. 1. P. 78–92, http://dx.doi.org/10.22328/2079-5343-2020-11-1-78-92.

Contact: *Kharuzhyk Siarhei Anatol'evich, skharuzhyk@nld.by*

**Введение.** Лимфомы — группа злокачественных опухолей лимфатической системы, при которых поражаются лимфатические узлы (ЛУ) и экстралимфатические органы. Ввиду системного характера заболевания, до начала лечения проводят обследование всего тела — стадирование лимфомы. Для этого обычно используют рентгеновскую компьютерную томографию (КТ) или позитронную эмиссионную томографию с фтордезоксиглюкозой, комбинированную с КТ (ФДГ-ПЭТ/КТ). При некоторых морфологических вариантах лимфомы до начала лечения показано выполнение биопсии костного мозга (КМ) [1]. Основным способом лечения лимфом является химиотерапия (ХТ), которую проводят курсами в количестве от 2 до 8 в зависимости от стадии заболевания и факторов прогноза. После завершения ХТ необходимо провести оценку степени регрессии опухолей — рестадирование лимфомы. На этапе рестадирования обычно выполняют те же обследования, что и до начала лечения. При недостаточной регрессии может быть назначено дополнительное лечение — ХТ второй линии, лучевая терапия (ЛТ) или высокодозная ХТ с аутологичной трансплантацией стволовых гемопоэтических клеток (ВДХ-АТСК). Следовательно, правильность оценки степени регрессии лимфомы после индукционной ХТ имеет решающее значение для выработки дальнейшей тактики ведения пациента.

Согласно международным рекомендациям (критерии Лугано), ведущим методом рестадирования лимфом является ПЭТ/КТ. Проведение ПЭТ/КТ рекомендуется при накапливающих ФДГ (ФДГ-авидных) лимфомах. Порядка 10–15% лимфом могут не накапливать или слабо накапливать ФДГ (вариабельно ФДГ-авидные). В этих случаях для стадирования и рестадирования лимфомы рекомендуется использовать КТ [1]. Потенциальной альтернативой обоим радиационным методам диагностики является магнитно-резонансная томография с диффузионно-взвешенным исследованием (МРТ-ДВИ) всего тела. Преимуществами МРТ-ДВИ является отсутствие рентгеновского и радиоизотопного облучения, необходимости внутривенного введения контрастных веществ и радиоактивных изотопов. По сравнению с КТ метод МРТ-ДВИ обладает лучшей контрастной разрешающей способностью [2]. Преимуществами по отношению к ПЭТ/КТ являются отсутствие необходимости подготовки пациента к исследованию (не нужно соблюдать диету и ограничивать физическую активность, нет требований к уровню глюкозы в крови), меньшая стоимость и большая доступность, поскольку МР-сканеры установлены в большинстве профильных больниц. Высокая диагностическая эффективность МРТ-ДВИ, в том числе по сравнению с ПЭТ/КТ, показана во многих исследованиях. При ряде патологий, например метастазах рака в костях [3, 4], миеломной болезни [5], МРТ-ДВИ всего тела признана стандартным методом обследования пациентов.

Более широкое использование МРТ-ДВИ всего тела до недавнего времени ограничивалось техническими причинами и отсутствием стандартизации протоколов сканирования. В настоящее время МР-сканеры всех основных производителей медицинского оборудования позволяют получать высококачественные МРТ-ДВИ изображения всего тела. Вопрос

ДВИ и ПЭТ/КТ после ХТ. Получено достоверное отличие ВБП и ОВ для обоих методов, причем разделение групп ПР и НПР при МРТ-ДВИ было лучше, чем при ПЭТ/КТ (табл. 5, рис. 9). Других публикаций, анализирующих выживаемость пациентов в зависимости от результата МРТ-ДВИ после окончания ХТ лимфомы, нами не найдено. Имеется одна работа, в которой определена выживаемость в зависимости от результата МРТ-ДВИ и ПЭТ/КТ после 2 курсов ХТ [17]. Используя количественную оценку ИС остаточных образований на ДВИ b1000 по отношению к спинному мозгу, авторы показали, что ВБП достоверно отличалась у пациентов с отрицательным и положительным результатом МРТ-ДВИ (1113 и 618 дней соответственно, p=0,0013). При ПЭТ/КТ аналогичные показатели составили 1069 и 738 дней (p=0,037). Недостатком предложенного метода является его трудоемкость, поскольку необходимо измерить ИС остаточных образований и спинного мозга. Кроме этого, в процессе лечения ИС опухолей продолжает снижаться и использование спинного мозга в качестве референтной ткани после окончания лечения требует отдельного изучения.

В нашем исследовании часть пациентов получили дополнительное лечение после завершения ХТ, поэтому целесообразно изучить прогностические свойства Минской шкалы после завершения всего лечения. Интерес представляет исследование полезности Минской шкалы для промежуточной — после нескольких курсов ХТ — оценки эффективности лечения лимфомы. Также целесообразно определить полезность совместного использования функциональных характеристик ДВИ и степени уменьшения размеров остаточных образований, как это предложено критериями RECIL для ПЭТ/КТ [30].

**Заключение.**

1. Впервые предложена 5-уровневая шкала интерпретации исследований МРТ-ДВИ у пациентов с лимфомой после лечения (Минская шкала), подобная шкале Довиль при ПЭТ/КТ. В обеих шкалах категории оценки 1–3 соответствуют полной регрессии опухолей, категории 4–5 — неполной регрессии.

2. По эффективности оценки степени регрессии лимфомы после завершения ХТ Минская шкала не уступает шкале Довиль: степень регрессии лимфомы совпала у 89% пациентов, согласие со стандартом диагностики при МРТ-ДВИ (κ=0,76, p=0,000) и ПЭТ/КТ (κ=0,78, p=0,000) хорошее, диагностическая эффективность методов достоверно не различается (p=0,32).

3. Частота неверной оценки степени регрессии лимфомы при МРТ-ДВИ и ПЭТ/КТ была одинаковой (8%), однако причины ошибок отличались: при МРТ-ДВИ это неверная оценка состояния неувеличенных ЛУ и зон, подверженным двигательным артефактам, при ПЭТ/КТ — метаболически активные неопухолевые заболевания и КМ.

4. Впервые определена выживаемость пациентов с лимфомой в зависимости от результата МРТ-ДВИ после завершения ХТ: 3-летняя ВБП при категориях оценки М 1–3 составила 93%, М 4–5 — 25% (p=0,000), 3-летняя ОВ — 97% и 70% (p=0,011) соответственно, что подтверждает прогностические свойства Минской шкалы.

5. МРТ-ДВИ всего тела и Минская шкала рекомендуются к практическому использованию у пациентов с лимфомой для определения степени регрессии опухолей после завершения ХТ как нерадиационная и эффективная альтернатива ПЭТ/КТ.

## ЛИТЕРАТУРА/REFERENCES


1. Cheson B.D., Fisher R.I., Barrington S.F., Cavalli F., Schwartz L.H., Zucca E., Lister T.A. Recommendations for initial evaluation, staging, and response assessment of Hodgkin and non-Hodgkin lymphoma: the Lugano classification // *J. Clin. Oncol.* 2014. Vol. 32. P. 3059–3068. https://doi.org/10.1200/JCO.2013.54.8800.
2. Хоружик С.А., Жаврид Э.А., Сачивко Н.В. Сравнение диагностической эффективности рентгеновской компьютерной томографии, магнитно-резонансной томографии и диффузионно-взвешенной магнитно-резонансной томографии при дифференциации остаточных опухолей и образований посттерапевтического характера у пациентов с лимфомами после завершения лечения // *Онкогематология*. 2016. № 3. С. 40–48. https://doi.org/10.17650/1818-8346-2016-11-3-40-48. [Kharuzhyk S.A., Zhavrid E.A., Sachivko N.V. Comparison of diagnostic effectiveness of X-ray computed tomography, magnetic resonance imaging and diffusion-weighted magnetic resonance imaging in the differentiation of residual tumors and postherapeutic masses in patients with lymphoma after treatment. *Oncohematology*, 2016, No. 3, pp. 40–48. (In Russ.)].
3. Padhani A.R., Lecouvet F.E., Tunariu N., Koh D.M., De Keyzer F., Collins D.J., Sala E., Schlemmer H.P., Petralia G., Vargas H.A., Fanti S., Tombal H.B., de Bono J. METastasis Reporting and Data System for Prostate Cancer: Practical Guidelines for Acquisition, Interpretation, and Reporting of Whole-body Magnetic Resonance Imaging-based Evaluations of Multiorgan Involvement in Advanced Prostate Cancer // *Eur. Urol.* 2017. Vol. 71. P. 81–92. https://doi.org/10.1016/j.eururo.2016.05.033.
4. Lecouvet F.E, Talbot J.N., Messiou C., Bourguet P., Liu Y., de Souza N.M. Monitoring the response of bone metastases to treatment with Magnetic Resonance Imaging and nuclear medicine techniques: a review and position statement by the European Organisation for Research and Treatment of Cancer imaging group // *Eur. J. Cancer.* 2014. Vol. 50. P. 2519–2531. https://doi.org/10.1016/j.ejca.2014.07.002.
5. Dimopoulos M.A., Hillengass J., Usmani S., Zamagni E., Lentzsch S., Davies F.E., Raje N., Sezer O., Zweegman S., Shah J., Badros A., Shimizu K., Moreau P., Chim C.S., Lahuerta J.J., Hou J., Jurczyszyn A., Goldschmidt H., Sonneveld P., Palumbo A., Ludwig H., Cavo M., Barlogie B., Anderson K., Roodman G.D., Rajkumar S.V., Durie B.G., Terpos E. Role of magnetic resonance imaging in the management of patients with multiple myeloma: a consensus statement // *J. Clin. Oncol.* 2015. Vol. 33. P. 657–664. https://doi.org/10.1200/JCO.2014.57.9961.
6. Barnes A., Alonzi R., Blackledge M., Charles-Edwards G., Collins DJ., Cook G., Coutts G., Goh V., Graves M., Kelly C., Koh DM., McCallum H., Miquel M.E., O'Connor J., Padhani A., Pearson R., Priest A., Rockall A., Stirling J., Taylor S., Tunariu N. van der Meulen J., Walls D., Winfield J., Punwani S. UK quantitative WB-DWI technical workgroup: consensus meeting recommendations on optimisation, quality control, processing and analysis of quantitative whole-body diffusion-weighted imaging for cancer // *Br. J. Radiol.* 2018. Vol. 91. P. 20170577. https://doi.org/10.1259/bjr.20170577.
7. De Souza N.M., Winfield J.M., Waterton J.C., Weller A., Papoutsaki M.V., Doran S.J., Collins D.J., Fournier L., Sullivan D., Chenevert T., Jackson A., Boss M., Trattnig S., Liu Y. Implementing diffusion-weighted MRI for body imaging in prospective multicenter trials: current considerations and future perspectives // *Eur. Radiol.* 2018. Vol. 28. P. 1118–1131. https://doi.org/10.1007/s00330-017-4972-z.
8. Taouli B., Beer A.J., Chenevert T., Collins D., Lehman C., Matos C., Padhani A.R., Rosenkrantz A.B., Shukla-Dave A., Sigmund E.,

Tanenbaum L., Thoeny H., Thomassin-Naggara I., Barbieri S., Corcuera-Solano I., Orton M., Partridge S.C., Koh D.M. Diffusion-weighted imaging outside the brain: Consensus statement from an ISMRM-sponsored workshop // *J. Magn. Reson. Imaging*. 2016. Vol. 44. P. 521–540. https://doi.org/10.1002/jmri.25196.

9. Albano D., Patti C., La Grutta L., Agnello F., Grassedonio E., Mulè A., et al. Comparison between whole-body MRI with diffusion-weighted imaging and PET/CT in staging newly diagnosed FDG-avid lymphomas // *Eur. J. Radiol*. 2016. Vol. 85. P. 313–318. https://doi.org/10.1016/j.ejrad.2015.
10. Maggialetti N., Ferrari C., Minoia C., Asabella A.N., Ficco M., Loseto G., De Tullio G., de Fazio V., Calabrese A., Guarini A., Rubini G., Brunese L. Role of WB-MR/DWIBS compared to $^{18}$F-FDG PET/CT in the therapy response assessment of lymphoma // *Radiol. Med*. 2016. Vol. 121. P. 132–143. https://doi.org/10.1007/s11547-015-0581-6.
11. Herrmann K., Queiroz M., Huellner M.W., de Galiza Barbosa F., Buck A., Schaefer N., Stolzman P., Veit-Haibach P. Diagnostic performance of FDG-PET/MRI and WB-DW-MRI in the evaluation of lymphoma: a prospective comparison to standard FDG-PET/CT // *BMC Cancer*. 2015. Vol. 15. P. 1002. https://doi.org/10.1186/s12885-015-2009-z.
12. Mayerhoefer M.E., Karanikas G., Kletter K., Prosch H., Kiesewetter B., Skrabs C., Porpaczy E., Weber M., Knogler T., Sillaber C., Jaeger U., Simonitsch-Klupp I., Ubl P., Müllauer L., Dolak W., Lukas J., Raderer M. Evaluation of Diffusion-Weighted Magnetic Resonance Imaging for Follow-up and Treatment Response Assessment of Lymphoma: Results of an $^{18}$F-FDG-PET/CT-Controlled Prospective Study in 64 Patients // *Clin. Cancer Res*. 2015. Vol. 21. P. 2506–2513. https://doi.org/10.1158/1078-0432.CCR-14-2454.
13. Littooij A.S., Kwee T.C., de Keizer B., Bruin M.C., Coma A., Beek F.J., Fijnheer R., Nievelstein R.A. Whole-body MRI-DWI for assessment of residual disease after completion of therapy in lymphoma: A prospective multicenter study // *J. Magn. Reson. Imaging*. 2015. Vol. 42. P. 1646–1655. https://doi.org/10.1002/jmri.24938.
14. Meignan M., Gallamini A., Meignan M., Gallamini A., Haioun C. Report on the First International Workshop on Interim-PET-Scan in Lymphoma // *Leuk. Lymphoma*. 2009. Vol. 50. P. 1257–1260. https://doi.org/10.1080/10428190903040048.
15. Meignan M., Itti E., Gallamini A., Younes A. FDG PET/CT imaging as a biomarker in lymphoma // Eur. J. Nucl. Med. Mol. Imaging. 2015. Vol. 42. P. 623–633. https://doi.org/10.1007/s00259-014-2973-6.
16. Barrington S.F., Mikhaeel N.G., Kostakoglu L., Meignan M., Hutchings M., Müeller S.P., Schwartz L.H., Zucca E., Fisher R.I., Trotman J., Hoekstra O.S., Hicks R.J., O'Doherty M.J., Hustinx R., Biggi A., Cheson B.D. Role of imaging in the staging and response assessment of lymphoma: consensus of the International Conference on Malignant Lymphomas Imaging Working Group // *J. Clin. Oncol*. 2014. Vol. 32. P. 3048–3058.
17. Tsuji K., Kishi S., Tsuchida T., Yamauchi T., Ikegaya S., Urasaki Y., Fujiwara Y., Ueda T., Okazawa H., Kimura H. Evaluation of staging and early response to chemotherapy with whole-body diffusion-weighted MRI in malignant lymphoma patients: A comparison with FDG-PET/CT // *J. Magn. Reson. Imaging*. 2015. Vol. 41. P. 1601–1607. https://doi.org/10.1002/jmri.24714.
18. *Алгоритмы диагностики и лечения злокачественных новообразований:* клинический протокол / Министерство здравоохранения Республики Беларусь. Минск: Профессиональные издания, 2019. 616 с. [*Algorithms for the diagnosis and treatment of malignant neoplasms*: clinical protocol / Ministry of Health of the Republic of Belarus. Minsk: Professional Publications, 2019, 616 p. (In Russ.)].
19. Хоружик С.А., Жаврид Э.А., Сачивко Н.В. Диагностическая эффективность диффузионно-взвешенной магнитно-резонансной томографии всего тела при очаговом и диффузном поражении костного мозга у пациентов с лимфомой // *Медицинская визуализация*. 2017. № 5. С. 66–81. https://doi.org/10.24835/1607-0763-2017-5-66-81. [Kharuzhyk S.A., Zhavrid E.A., Sachivko N.V. Diagnostic effectiveness of whole body diffusion-weighted magnetic resonance imaging in focal and diffuse bone marrow involvement in patients with lymphoma. *Med. Visualiz*., 2017, No. 5, pp. 66–81 (In Russ.)].
20. Hoane B.R., Shields A.F., Porter B.A., Shulman H.M. Detection of lymphomatous bone marrow involvement with magnetic resonance imaging // *Blood*. 1991. Vol. 78. P. 728–738.
21. Adams H.J., Kwee T.C., Vermoolen M.A., de Keizer B., de Klerk J.M., Adam J.A., Fijnheer R., Kersten M.J., Stoker J., Nievelstein R.A. Whole-body MRI for the detection of bone marrow involvement in lymphoma: prospective study in 116 patients and comparison with FDG-PET // *Eur. Radiol*. 2013. Vol. 23. P. 2271–228. https://doi.org/10.1007/s00330-013-2835-9.
22. El Khouli R.H., Macura K.J., Barker P.B., Habba M.R., Jacobs M.A., Bluemke D.A. Relationship of temporal resolution to diagnostic performance for dynamic contrast enhanced MRI of the breast // *J. Magn. Reson. Imaging*. 2009. Vol. 30. P. 999–1004. https://doi.org/10.1002/jmri.21947.
23. Crewson P.E. Reader agreement studies // *Am. J. Roentgenol*. 2005. Vol. 184. P. 1391–1397.
24. Padhani A.R., Koh D.M., Collins D.J. Whole-body diffusion-weighted MR imaging in cancer: current status and research directions // *Radiology*. 2011. Vol. 261. P. 700–718. https://doi.org/10.1148/radiol.11110474.
25. Сакович Р.А., Хоружик С.А., Дзюбан А.В., Барановский О.А., Поддубный К.В., Готто С.И., Жаврид Э.А. Интерпретация исследований ФДГ-ПЭТ/КТ всего тела у пациентов с лимфомой после химиотерапии с использованием шкалы Довиль и полуколичественного анализа // *Онкологический журнал*. 2017. Т. 11, № 3. С. 5–16. [Sakovich R.A., Kharuzhyk S.A., Dziuban A.V., Baranovski O.A., Paddubny K.V., Gotto S.I., Zhavrid E.A. Interpretation of whole body FDG-PET/CT examinations in patients with lymphoma after chemotherapy using Deauville scale and semi-quantitative analysis. *Oncol. J*., 2017, Vol. 11, No. 3, pp. 5–16 (In Russ.)].
26. Adams H.J.A, Kwee T.C. Proportion of false-positive follow-up FDG-PET scans in lymphoma: Systematic review and meta-analysis // *Crit. Rev. Oncol. Hematol*. 2019. Vol. 141. P. 73–81. https://doi.org/10.1016/j.critrevonc.2019.05.010.
27. Adams H.J., Nievelstein R.A., Kwee T.C. Prognostic value of complete remission status at end-oftreatment FDG-PET in R-CHOP-treated diffuse large B-cell lymphoma: systematic review and meta-analysis // *Br. J. Haematol*. 2015. Vol. 170. P. 185–191. https://doi.org/10.1111/bjh.13420.
28. Хоружик С.А., Жаврид Э.А., Сачивко Н.В. Диффузионно-взвешенная магнитно-резонансная томография с расчетом измеряемого коэффициента диффузии при мониторинге и раннем прогнозировании регрессии опухолевых очагов в процессе химиотерапии лимфом // *Медицинская визуализация*. 2015. № 5. С. 83–99. [Kharuzhyk S.A., Zhavrid E.A., Sachivko N.V. Diffusion-weighted magnetic resonance imaging with apparent diffusion coefficient measurement for monitoring and early tumor response prediction during lymphoma chemotherapy. *Med. Visualiz*., 2015, No 5, pp. 83–99 (In Russ.)].
29. Toledano-Massiah S., Luciani A., Itti E., Zerbib P., Vignaud A., Belhadj K., Baranes L., Haioun C., Lin C., Rahmouni A. Whole-body diffusion-weighted imaging in Hodgkin lymphoma and diffuse large B-cell lymphoma // *Radiographics*. 2015. Vol. 35. P. 747–764. https://doi.org/10.1148/rg.2015140145.
30. Younes A., Hilden P., Coiffier B., Hagenbeek A., Salles G., Wilson W. International Working Group consensus response evaluation criteria in lymphoma (RECIL 2017) // *Ann. Oncol*. 2017. Vol. 28. P. 1436–1447. https://doi.org/10.1093/annonc/mdx097.
31. Bernstine H., Domachevsky L., Nidam M., Goldberg N., Abadi-Korek I., Shpilberg O., Groshar D. $^{18}$F-FDG PET/MR imaging of lymphoma nodal target lesions: Comparison of PET standardized uptake value (SUV) with MR apparent diffusion coefficient (ADC) // *Medicine (Baltimore)*. 2018. Vol. 97. e0490. https://doi.org/10.1097/MD.0000000000010490.

Поступила в редакцию / Received by the Editor: *12.11.2019 г.*

**Сведения об авторах:**

*Хоружик Сергей Анатольевич* — кандидат медицинских наук, доцент, врач МРТ рентгеновского отделения;, Республиканский научно-практический центр онкологии и медицинской радиологии им. Н. Н. Александрова; 223040, Беларусь, Минский район, агр. Лесной; e-mail: skharuzhyk@nld.by; https://orcid.org/0000–0002–0010–8324; SPIN-код: 8797–1020;

*Жаврид Эдвард Антонович* — доктор медицинских наук, профессор, главный научный сотрудник лаборатории фотодинамической терапии и гипертермии с группой химиотерапии, Республиканский научно-практический центр онкологии и медицинской радиологии им. Н. Н. Александрова; 223040, Беларусь, Минский район, агр. Лесной; e-mail: e.zhavrid@gmail.com; https://orcid.org/0000–0003–2194–4820; SPIN-код: 9658–0969;

*Дзюбан Андрей Валентинович* — врач-рентгенолог отделения ПЭТ, Республиканский научно-практический центр онкологии и медицинской радиологии им. Н. Н. Александрова; 223040, Беларусь, Минский район, агр. Лесной; e-mail: Adzuban@mail.ru; https://orcid.org/0000–0002–3209–0114;

*Суколинская Елена Владимировна* — кандидат медицинских наук, ведущий научный сотрудник лаборатории фотодинамической терапии и гипертермии с группой химиотерапии, Республиканский научно-практический центр онкологии и медицинской радиологии им. Н. Н. Александрова; 223040, Беларусь, Минский район, агр. Лесной; email: e.suvelena@gmail.com; https://orcid.org/0000–0002–8772–8912;

*Каленик Ольга Александровна* — кандидат медицинских наук, научный сотрудник лаборатории фотодинамической терапии и гипертермии с группой химиотерапии, Республиканский научно-практический центр онкологии и медицинской радиологии им. Н. Н. Александрова; 223040, Беларусь, Минский район, агр. Лесной; e-mail: olga.a.kalenik@mail.ru; https://orcid.org/0000–0001–8629–2830.

УДК 616.74-009.54
http://dx.doi.org/10.22328/2079-5343-2020-11-1-93-105

*© Царгуш В.А., Бардаков С.Н., Багненко С.С., Железняк И.С., Умаханова З.Р., Ахмедова П.Г., Магомедова Р.М., Моллаева К.Ю., Зульфугаров К.З., Емельянцев А.А., Чернец Е.Н., Яковлев И.А., Далгатов Г.Д., Исаев А.А., Деев Р.В., 2020 г.*

# МАГНИТНО-РЕЗОНАНСНЫЙ ПАТТЕРН ИЗМЕНЕНИЙ МЫШЦ ТАЗОВОГО ПОЯСА И НИЖНИХ КОНЕЧНОСТЕЙ У ПАЦИЕНТОВ С ДИСФЕРЛИНОПАТИЯМИ

*[1]В. А. Царгуш*, [1]С. Н. Бардаков, [1]С. С. Багненко, [1]И. С. Железняк, [2]З. Р. Умаханова, [2]П. Г. Ахмедова, [2]Р. М. Магомедова, [2]К. Ю. Моллаева, [2]К. З. Зульфугаров, [1]А. А. Емельянцев, [7]Е. Н. Чернец, [3,4,8]И. А. Яковлев, [5]Г. Д. Далгатов, [3]А. А. Исаев, [3,6]Р. В. Деев*

[1]Военно-медицинская академия им. С. М. Кирова, Санкт-Петербург, Россия
[2]Дагестанский государственный медицинский университет, Махачкала, Россия
[3]Институт стволовых клеток человека, Москва, Россия
[4]Институт фундаментальной медицины и биологии, Казанский федеральный университет, Казань, Россия
[5]Научно-клинический центр оториноларингологии, Москва, Россия
[6]Северо-Западный государственный медицинский университет им. И. И. Мечникова, Санкт-Петербург, Россия
[7]Межрегиональная общественная организация «Проект Ай-Мио» Московская область, г. Подольск, Россия
[8]ООО «Генотаргет», Инновационный центр «Сколково», Москва, Россия

*Введение.* Дисферлинопатии — это фенотипически гетерогенная группа наследственных мышечных дистрофий, обусловленных мутациями в гене дисферлина (*DYSF*). Дебют в подростковом возрасте преимущественно у физически развитых пациентов в сочетании с часто подострым повышением сывороточной креатинфосфокиназы и отечными изменениями мышц при магнитно-резонансной томографии (МРТ) часто приводит к диагностическим ошибкам. *Цель исследования:* определить наиболее типичный магнитно-резонансный (МР) паттерн поражения мышц тазового пояса и нижних конечностей у пациентов с дисферлинопатиями. *Материалы и методы.* Обследовано 40 человек, среди которых 20 пациентов с клинической картиной дисферлинопатий с равным соотношением фенотипов Миоши и поясно-конечностной мышечной дистрофией (ПКМД) и средним возрастом — 35 (24; 44) лет. Комплексное клинико-инструментальное обследование включало неврологическое, электронейромиографическое и молекулярно-генетическое исследование (NGS). Магнитно-резонансная томография мышц тазового пояса и нижних конечностей проведена 20 пациентам и эквивалентной по полу и возрасту контрольной группе. *Результаты исследований.* Использование полуколичественных МР-показателей — относительной интенсивности сигнала — D (D=T1 мышцы (STIR) /T1(STIR) подкожно-жирового слоя) позволило сформулировать характеристики общего типичного МР-паттерна вовлечения мышц при дисферлинопатиях. Наиболее часто отмечалось повышение интенсивности относительного сигнала D, T1-ВИ в задней группе мышц бедер и голеней, свидетельствующее о жировой инфильтрации, тогда как снижение величин D, STIR наблюдалось в передних и медиальных мышцах бедер, что отражало наличие отека, предшествующего замещению жировой тканью данных мышц. *Заключение.* Кроме общего представления о вовлечении мышц при дисферлинопатиях, целесообразно рассматривать «ранний», «типичный/завершенный» и «поздний» МР-паттерны дисферлинопатий, повышающие эффективность диагностики данного заболевания. В дифференциальной диагностике фенотипа Миоши от ПКМД следует ориентироваться на сохранение нормальных величин D, T1-ВИ от *m. gluteus maximus* и *m. popliteus* на всех стадиях заболевания.

**Ключевые слова:** дисферлинопатии, поясно-конечностная мышечная дистрофия R2, DYSF, миопатия, МРТ мышц, МР-паттерн дисферлинопатий

**Конфликт интересов:** авторы заявили об отсутствии конфликта интересов.

**Для цитирования:** Царгуш В.А., Бардаков С.Н., Багненко С.С., Железняк И.С., Умаханова З.Р., Ахмедова П.Г., Магомедова Р.М., Моллаева К.Ю., Зульфугаров К.З., Емельянцев А.А., Чернец Е.Н., Яковлев И.А., Далгатов Г.Д., Исаев А.А., Деев Р.В. Магнитно-резонансный паттерн изменений мышц тазового пояса и нижних конечностей у пациентов с дисферлинопатиями // *Лучевая диагностика и терапия*. 2020. Т. 11, № 1. С. 93–105, http://dx.doi.org/10.22328/2079-5343-2020-11-1-93-105.

Контакт: *Царгуш Вадим Андреевич, tsargushvmf@mail.ru*

*© Tsargush V.A., Bardakov S.N., Bagnenko S.S., Zheleznyak I.S., Umakhanova Z.R., Akhmedova P.G., Magomedova R.M., Mollaeva K.U., Zulfugarov K.Z., Emelyantsev A.A., Chernets E.N., Yakovlev I.A., Dalgatov G.D., Isaev A.A., Deev R.V., 2020*

# MRI PATTERN CHANGES IN PELVIC MUSCLE AND LOWER LIMB IN PATIENTS WITH DYSFERLINOPATHY

*[1]Vadim A. Tsargush*, [1]Sergey N. Bardakov, [1]Sergey S. Bagnenko, [1]Igor S. Zheleznyak, [2]Zoya R. Umakhanova, [2]Patimat G. Akhmedova, [2]Raisat M. Magomedova, [2]Kamila U. Mollaeva,*

[2]Kamil Z. Zulfugarov, [1]Aleksander A. Emelyantsev, [7]Ekaterina N. Chernets, [3,4,8]Ivan A. Yakovlev, [5]Gimat D. Dalgatov, [3]Artur A. Isaev, [3,6]Roman V. Deev

[1]Military Medical Academy, St. Petersburg, Russia
[2]Dagestan State Medical University, of the Ministry of Health of Russia, Makhachkala, Russia
[3]Human Stem Cells Institute (HSCI), Moscow, Russia
[4]Institute of Fundamental Medicine and Biology, Kazan Federal University, Kazan, Russia
[5]Scientific and Clinical Center of Otorhinolaryngology, Moscow, Russia
[6]North-Western State Medical University named after I. I. Mechnikov, St. Petersburg, Russia
[7]Interregional public organization «I-MIO Project», Moscow region, Podolsk
[8]Genotarget LLC, Skolkovo Innovation Centre, Moscow, Russia

*Introduction.* Dysferlinopathy is a phenotypically heterogeneous group of hereditary muscular dystrophies caused by mutations in the dysferlin gene (*DYSF*). Debut in adolescence, predominantly in physically developed patients, combined with the often subacute development of hypercreatine phosphatemia and edematous muscle changes in MRI often leads to diagnostic errors. *Purpose of the study:* to determine the most typical MRI pattern of muscle damage of the pelvic girdle and lower limb in patients with dysferlinopathy. *Materials and methods.* 40 people were examined, among which 20 patients with a clinical picture of dysferlinopathy with an equal ratio of Miyoshi phenotypes and LGMD and an average age of 35 (24; 44) years. Comprehensive clinical and instrumental examination included neurological, electroneuromyographic and molecular genetic studies (NGS). Magnetic resonance imaging of the muscles of the pelvic girdle and lower limb was performed in 20 patients and a control group equivalent in sex and age. *Results.* The use of semi-quantitative MRI indicators — relative signal intensity — D (D=T1 muscle (STIR) / T1 (STIR) subcutaneous fat layer) made it possible to formulate the characteristics of a common typical MRI pattern of muscle involvement in dysferlinopathy. An increase in the intensity of the relative signal D, T1 in the rear muscle group of the thighs and lower legs, indicating fatty infiltration was observed most frequently, while a decrease in D, STIR values was observed in the anterior and medial muscles of the thighs, reflecting the presence of edema of the previous fatty degeneration of these muscles. *Conclusion.* In addition to the general idea of muscle involvement in dysferlinopathy, it is advisable to consider the «early», «typical / completed» and «late» MRI patterns of dysferlinopathy that increase the effectiveness of the diagnosis of this disease. In the differential diagnosis of the Miyoshi phenotype from LGMD, one should focus on maintaining normal values of D, T1 from *m. gluteus maximus* and *m. popliteus* at all stages of the disease.

**Key words:** dysferlinopathy, Limb-girdle muscular dystrophy R2, DYSF, myopathy, muscle MRI, MRI pattern of dysferlinopathy

**Conflict of interest:** the authors stated that there is no potential conflict of interest.

**For citation:** Tsargush V.A., Bardakov S.N., Bagnenko S.S., Zheleznyak I.S., Umakhanova Z.R., Akhmedova P.G., Magomedova R.M., Mollaeva K.U., Zulfugarov K.Z., Emelyantsev A.A., Chernets E.N., Yakovlev I.A., Dalgatov G.D., Isaev A.A., Deev R.V. MRI pattern changes in pelvic muscle and lower limb in patients with dysferlinopathy // *Diagnostic radiology and radiotherapy*. 2020. Vol. 11, No. 1. P. 93–105, http://dx.doi.org/10.22328/2079-5343-2020-11-1-93-105.

Contact: *Tsargush Vadim Andreevich, tsargushvmf@mail.ru*

**Введение.** Дисферлинопатии — это фенотипически гетерогенная группа наследственных мышечных дистрофий, обусловленных мутациями в гене дисферлина (*DYSF*). Дисферлин — интегративный мембранный белок широко представлен в организме человека (в поперечнополосатой скелетной мускулатуре, сердечной мышце, головном мозге, селезенке, тонкой кишке, плаценте, моноцитах) [1]. Отсутствие *DYSF* или его недостаточная активность приводят к нарушению репарации мембран мышечных волокон и, как следствие, их деструкции и гибели, что сопровождается повышением уровня сывороточной креатинфосфокиназы и потерей мышечной силы у пациентов [2, 3].

Выделяют пять основных фенотипов дисферлинопатий: дистальную миопатию Миоши (Miyoshi myopathy; OMIM #254310), поясно-конечностную миопатию (LGMD 2B; OMIM #253601); дистальную миопатию переднего ложа голени (DMAT; OMIM #606768); проксимо-дистальную форму (переходная форма), а также бессимптомную гиперкреатинфосфокиназемию. При этом первые два типа встречаются наиболее часто [4–6].

Магнитно-резонансная томография (МРТ) является высокоинформативным методом лучевой диагностики, позволяющим детально проанализировать состояние скелетной мускулатуры [7, 8]. Несмотря на описание наиболее часто вовлекаемых мышц при дисферлинопатиях единого представления о типичном МР-паттерне не сделано, поскольку исследуемые выборки всегда гетерогенны по виду мутаций, стадии заболевания и особенностям образа жизни пациентов. В условиях значительного фенотипического полиморфизма формирование представлений о типичном МР-паттерне поражения мышц бедер и голеней являются одним из важных аспектов повышения эффективности диагностики дисферлинопатий.

**Цель исследования:** определить наиболее типичный МР-паттерн поражения мышц тазового пояса и нижних конечностей у пациентов с дисферлинопатиями.

**Материалы и методы.** Обследовано 40 человек, в том числе 20 пациентов с клиническими проявлениями дисферлинопатий, среди которых 13 мужчин — 65 (40; 84)% и 7 женщин — 35 (15; 59)%. Средний возраст пациентов на момент обследования

Корреляционных взаимосвязей между относительной интенсивностью сигнала D, Т1-ВИ и выраженностью дистрофических изменений в мышцах голеней при фенотипах ПКМД и Миши не выявлено. Вероятно, это обусловлено сочетанием дистрофического и воспалительного процессов в вовлекаемых мышцах, что подтверждается наличием корреляционных взаимосвязей слабой или умеренной силы между стадией жировой инфильтрации по E. Mercuri и величинами D, STIR. При этом значимых связей с продолжительностью заболевания, в отличие от величин D, Т1-ВИ, не выявлено [24, 25]. Следует отметить, что для обоих фенотипов было характерно повышение отека (снижение величине D, STIR) в наименее дистрофически измененных мышцах бедер. В нашей выборке около 80% пациентов с начальными и умеренными признаками жировой инфильтрации имели отек передних и медиальных группы мышц бедер. Отек предшествует жировой инфильтрации на всех стадиях заболевания, по этому признаку можно предвидеть последующее вовлечение мышц [24, 26–28]. В мышцах голеней повышение отека наблюдается в более пораженных мышцах, что, вероятно, отражает наличие отека, связанного с венозной дисциркуляцией, обусловленной нарушением функций мышц. На ранних стадиях заболевания весьма затруднительно дифференцировать дисферлинопатии с воспалительными миопатиями и другими заболеваниями, сопровождающимися отеком мышц [29]. Однако при дисферлинопатиях отек более диффузный, чем у пациентов с воспалительными миопатиями, и имеет перьевидный или пятнистый характер.

В ходе анализа трофического статуса мышц при фенотипах Миоши и ПКМД были выявлены не только атрофии, но адаптационные изменения в виде гипертрофии отдельных мышц. В частности, относительная гипертрофия *m. gluteus maximus, m. obturatorius externus, m. sartorius, m. gacilis* выявлена при обоих фенотипах при сравнении с контрольной группой, при этом отличительным признаком фенотипа Миоши является также гипертрофия *m. tensor fasciae latae, m. biceps femoris brevis*. Атрофическим изменениям при обоих фенотипах наиболее часто подвергался *m. rectus femoris*, а для фенотипа ПКМД еще и *m. semimembranosus*. В связи с более ранним поражением поверхностной группы мышц голеней при фенотипе ПКМД, в отличие от Миоши, наблюдаются более значимые атрофии в *m. flexor hallucis longus, m. tibialis posterior*.

В концепции дифференциальной диагностики с другими дистальными мышечными дистрофиями (ANO5, LDB3, MYH7 и др.) существенное значение имеет подтверждение факта относительно симметричного вовлечения в мышечно-дистрофический процесс конечностей при дисферлинопатиях.

Кроме выделения общего усредненного МР-паттерна, для повышения эффективности МР-диагностики в работе представлены «ранний», «типичный» и «поздний» паттерны.

**Заключение.** Таким образом, полуколичественный анализ МР-характеристик жировой инфильтрации и отека мышц при дисферлинопатиях позволил выделить типичный общий паттерн преимущественного вовлечения задних групп мышц бедер и голеней с отеком передних и медиальных групп мышц бедер. При этом минимальный характер дистрофических изменений до поздних стадий заболевания наблюдался в *m. gluteus maximus, et minimus, m. gracilis* и *m. popliteus*. Выделение «раннего», «типичного» и «позднего» МР-паттернов дисферлинопатий повышает чувствительность диагностики и эффективность оценки динамики заболевания.

**Благодарности.**

*Выражаем благодарность заведующей лабораторией «GeneticO» (г. Москва) Е. А. Померанцевой и ее сотрудникам.*

## ЛИТЕРАТУРА/REFERENCES

1. Anderson L.V. et al. Dysferlin is a plasma membrane protein and is expressed early in human development // *Hum. Mol. Genet*. 1999. Vol. 8 (5). P. 855–861. DOI: 10.1093/hmg/8.5.855.
2. Bushby K.M. Dysferlin and muscular dystrophy // *Acta Neurol. Belg*. 2000. Vol. 100 (3). P. 142–145. PMID: 11098285.
3. Carter J.C. et al. Muscular Dystrophies // *Clin Chest Med*. 2018. Vol. 39 (2). P. 377–389. DOI:10.1016/j.ccm.2018.01.004.
4. Straub V., Carlier P.G., Mercuri E. TREAT-NMD workshop: pattern recognition in genetic muscle diseases using muscle MRI: 25–26 February 2011, Rome, Italy // *Neuromuscul. Disord*. 2012. Vol. 22, Suppl 2. P. S42–53. DOI: 10.1016/j.nmd.2012.08.002.
5. Ten Dam L. et al. Comparing clinical data and muscle imaging of DYSF and ANO5 related muscular dystrophies // *Neuromuscul. Disord*. 2014. Vol. 24 (12). P. 1097–1102. DOI: 10.1016/j.nmd.2014.07.004.
6. Fatehi F. et al. Dysferlinopathy in Iran: Clinical and genetic report // *J. Neurol. Sci*. 2015. Vol. 359 (1–2). P. 256–259. DOI: 10.1016/j.jns.2015.11.009.
7. Зуев А.А. и др. Возможности клинико-лучевой диагностики наследственных миопатий // *Функциональная диагностика*. 2007. № 14 (4). С. 64–73. [Zuev A.A. et al. Possibilities of clinical and radiological diagnosis of hereditary myopathies, *Functional Diagnostics*, 2007, No 14 (4), pp. 64–73 (In Russ)].
8. Труфанов Г.Е. и др. Методика МРТ исследований костно-мышечной системы // *Актуальные вопросы лучевой диагностики заболеваний и повреждений у военнослужащих*. СПб., 2001. С. 144–145. [Trufanov G.E. et al. Methods of MRI studies of the musculoskeletal system. *Actual issues of radiation diagnosis of diseases and injuries in military personnel*. St. Petersburg, 2001, pp. 144–145 (In Russ.)].
9. Mercuri E. et al. A short protocol for muscle MRI in children with muscular dystrophies // *Eur. J. Paediatr. Neurol*. 2002. Vol. 6 (6). P. 305–307. DOI: 10.1016/s1090–3798(02)90617–3.
10. Yushkevich P.A. et al. User-guided 3D active contour segmentation of anatomical structures: significantly improved efficiency and reliability // *Neuroimage*. 2006. Vol. 31 (3). P. 1116–1128. DOI: 10.1016/j.neuroimage.2006.01.015.
11. Moore U.R. et al. Teenage exercise is associated with earlier symptom onset in dysferlinopathy: a retrospective cohort study // *J. Neurol. Neurosurg Psychiatry*. 2018. Vol. 89 (11). P. 1224–1226. DOI: 10.1136/jnnp-2017-317329.
12. Moody S., Mancias P. Dysferlinopathy presenting as rhabdomyolysis and acute renal failure // *J. Child Neurol*. 2013. Vol. 28 (4). P. 502–505. DOI: 10.1177/0883073812444607.
13. Xu C. et al. Limb-girdle muscular dystrophy type 2B misdiagnosed as polymyositis at the early stage: Case report and literature review // *Medicine (Baltimore)*. 2018. Vol. 97 (21). P. e10539. DOI:10.1097/MD.0000000000010539.
14. Scalco R.S. et al. Polymyositis without Beneficial Response to Steroid Therapy: Should Miyoshi Myopathy be a Differential Diagnosis? // *Am. J. Case Rep*. 2017. Vol. 18. P. 17–21. DOI: 10.12659/ajcr.900970.

15. Mercuri E. et al. Muscle MRI in inherited neuromuscular disorders: past, present, and future // *J. Magn Reson Imaging*. 2007. Vol. 25 (2). P. 433–440. DOI: 10.1002/jmri.20804.
16. Diaz-Manera J. et al. Muscle MRI in patients with dysferlinopathy: pattern recognition and implications for clinical trials // *J. Neurol. Neurosurg Psychiatry*. 2018. Vol. 89 (10). P. 1071–1081. DOI: 10.1136/jnnp-2017–317488.
17. Umakhanova, Z.R. et al. Twenty-Year Clinical Progression of Dysferlinopathy in Patients from Dagestan // *Front Neurol*. 2017. Vol. 8. P. 77. DOI: 10.3389/fneur.2017.00077.
18. Carlier P.G. et al. Skeletal Muscle Quantitative Nuclear Magnetic Resonance Imaging and Spectroscopy as an Outcome Measure for Clinical Trials // *J. Neuromuscul. Dis*. 2016. Vol. 3 (1). P. 1–28. DOI: 10.3233/JND-160145.
19. Diaz-Manera J. et al. Muscle MRI in muscular dystrophies // *Acta Myol*. 2015. Vol. 34 (2–3). P. 95–108. DOI: 10.3233/JND-160145.
20. Arrigoni F. et al. Multiparametric quantitative MRI assessment of thigh muscles in limb-girdle muscular dystrophy 2A and 2B // *Muscle Nerve*. 2018. Vol. 58 (4). P. 550–558. DOI: 10.1002/mus.26189.
21. Wattjes M.P., Kley R.A., Fischer D. Neuromuscular imaging in inherited muscle diseases // *Eur. Radiol*. 2010. Vol. 20 (10). P. 2447–2460. DOI: 10.1007/s00330-010-1799-2.
22. Kesper K. et al. Pattern of skeletal muscle involvement in primary dysferlinopathy: a whole-body 3.0-T magnetic resonance imaging study // *Acta Neurol. Scand*. 2009. Vol. 120 (2). P. 111–118. DOI: 10.1111/j.1600-0404.2008.01129.x.
23. Takahashi T. et al. Clinical features and a mutation with late onset of limb girdle muscular dystrophy 2B // *J. Neurol. Neurosurg Psychiatry*. 2013. Vol. 84 (4). P. 433–440. DOI: 10.1136/jnnp-2011-301339.
24. Jin S. et al. Heterogeneous characteristics of MRI changes of thigh muscles in patients with dysferlinopathy // *Muscle Nerve*. 2016. Vol. 54 (6). P. 1072–1079. DOI: 10.1002/mus.25207.
25. Kim H.K. et al. Analysis of fatty infiltration and inflammation of the pelvic and thigh muscles in boys with Duchenne muscular dystrophy (DMD): grading of disease involvement on MR imaging and correlation with clinical assessments // *Pediatr. Radiol*. 2013. Vol. 43 (10). P. 1327–1335. DOI: 10.1007/s00247-013-2696-z.
26. Diaz J. et al. Broadening the imaging phenotype of dysferlinopathy at different disease stages // *Muscle Nerve*. 2016. Vol. 54 (2). P. 203–210. DOI: 10.1002/mus.25045.
27. Okahashi S. et al. Asymptomatic sporadic dysferlinopathy presenting with elevation of serum creatine kinase. Typical distribution of muscle involvement shown by MRI but not by CT // *Intern. Med*. 2008. Vol. 47 (4). P. 305–307. DOI: 10.2169/internalmedicine.47.0519.
28. Paradas C. et al. A new phenotype of dysferlinopathy with congenital onset // *Neuromuscul. Disord*. 2009. Vol. 19 (1). P. 21–25. DOI: 10.1016/j.nmd.2008.09.015.
29. Jethwa H. et al. Limb girdle muscular dystrophy type 2B masquerading as inflammatory myopathy: case report // *Pediatr. Rheumatol. Online J*. 2013. Vol. 11 (1). P. 19. DOI: 10.1186/1546-0096-11-19.

Поступила в редакцию/Received by the Editor: *19.11.2019 г.*

**Сведения об авторах:**

*Царгуш Вадим Андреевич* — врач-рентгенолог, адъюнкт кафедры рентгенологии и радиологии с курсом ультразвуковой диагностики федерального государственного бюджетного военного образовательного учреждения высшего образования «Военно-медицинская академия им. С. М. Кирова» Министерства обороны Российской Федерации; 194044, Санкт-Петербург, ул. Академика Лебедева, д. 6; e-mail: tsargushvmf@mail.ru; ORCID: 0000–0002–5459–986X; SPIN-код: 2599–1515;

*Бардаков Сергей Николаевич* — кандидат медицинских наук, врач-невролог, преподаватель кафедры нефрологии и эфферентной терапии федерального государственного бюджетного военного образовательного учреждения высшего образования «Военно-медицинская академия им. С. М. Кирова» Министерства обороны Российской Федерации; 194044, Санкт-Петербург, ул. Академика Лебедева, д. 6; e-mail: epistaxis@mail.ru; ORCID: 0000–0002–3804–6245; SPIN-код: 2351–4096;

*Багненко Сергей Сергеевич* — доктор медицинских наук, врач-рентгенолог, доцент кафедры рентгенологии и радиологии с курсом ультразвуковой диагностики федерального государственного бюджетного военного образовательного учреждения высшего образования «Военно-медицинская академия им. С. М. Кирова» Министерства обороны Российской Федерации; 194044, Санкт-Петербург, ул. Академика Лебедева, д. 6; e-mail: bagnenko_ss@mail.ru; ORCID: 0000–0002–4131–6293; SPIN-код: 4389–9374;

*Железняк Игорь Сергеевич* — доктор медицинских наук, доцент, врач-рентгенолог, начальник кафедры рентгенологии и радиологии с курсом ультразвуковой диагностики федерального государственного бюджетного военного образовательного учреждения высшего образования «Военно-медицинская академия им. С. М. Кирова» Министерства обороны Российской Федерации; 194044, Санкт-Петербург, ул. Академика Лебедева, д. 6; e-mail: igzh@bk.ru; ORCID: 0000–0001–7383–512X; SPIN-код: 1450–5053;

*Умаханова Зоя Рашидовна* — кандидат медицинских наук, заведующая кафедрой неврологии федерального государственного бюджетного образовательного учреждения высшего образования «Дагестанский государственный медицинский университет» Министерства здравоохранения Российской Федерации; 367000, Республика Дагестан, Махачкала, пл. Ленина, д. 1; e-mail: zoya-umakhanova@yandex.ru; ORCID: 0000–0001–7084–0572; SPIN-код: 8516–9363;

*Ахмедова Патимат Гусейновна* — кандидат медицинских наук, врач-невролог неврологического отделения № 3 государственного бюджетного учреждения Республики Дагестан «Республиканская клиническая больница»; 367000, Республика Дагестан, Махачкала, ул. Ляхова, д. 47; e-mail: apgg@mail.ru;

*Магомедова Раисат Магомедовна* — кандидат медицинских наук, ассистент кафедры нервных болезней, медицинской генетики и нейрохирургии федерального государственного бюджетного образовательного учреждения высшего образования «Дагестанский государственный медицинский университет» Министерства здравоохранения Российской Федерации; 367000, Республика Дагестан, Махачкала, пл. Ленина, д. 1; e-mail: raisatdgma@mail.ru; ORCID: 0000–0002–6395–9716;

*Моллаева Камила Юнусовна* — врач-невролог государственного бюджетного учреждения Республики Дагестан «Детская республиканская клиническая больница им. Н. М. Кураева»; 367027, Республика Дагестан, г. Махачкала, ул. Ахмеда Магомедова, д. 2А;

*Зульфугаров Камиль Зейналович* — врач-рентгенолог отделения МРТ диагностики федерального государственного бюджетного образовательного учреждения высшего образования «Дагестанский государственный медицинский университет» Министерства здравоохранения Российской Федерации; 367000, Республика Дагестан, Махачкала, пл. Ленина, д. 1; e-mail: kzulfugarov@inbox.ru;

*Емельянцев Александр Александрович* — врач-рентгенолог, адъюнкт кафедры рентгенологии и радиологии с курсом ультразвуковой диагностики федерального государственного бюджетного военного образовательного учреждения высшего образования «Военно-медицинская академия им. С. М. Кирова» Министерства обороны Российской Федерации; Санкт-Петербург, 194044, ул. Академика Лебедева, д. 6; e-mail: yemelyantsev@gmail.com; ORCID: 0000–0001–5723–7058; SPIN-код: 6895–7818;

*Чернец Екатерина Николаевна* — учредитель МОО «Проект Ай-Мио»; 142116, Московская область, г. Подольск, Товарная ул., д. 3; e-mail: karyj44@gmail.com; ORCID: 0000–0002–0917–9022; SPIN-код: 3918–9637;

*Яковлев Иван Антонович* — научный сотрудник ПАО «Институт стволовых клеток человека»; Москва, 117312, ул. Губкина, д. 3; e-mail: ivan@ivan-ya.ru; ORCID: 0000–0001–8127–4078, SPIN-код: 8222–2234;

*Далгатов Гимат Далгатович* — главный научный сотрудник научно-клинического отдела челюстно-лицевой и пластической хирургии, доктор медицинских наук федерального государственного бюджетного учреждения «Научно-клинический центр оториноларингологии Федерального медико-биологического агентства России»; 123182, Москва, Волоколамское шоссе, д. 30, корп. 2; e-mail: gimat.d@gmail.com; ORCID: 0000–0001–7391–8793; SPIN-код: 2061–8862;

*Исаев Артур Александрович* — генеральный директор ПАО «Институт стволовых клеток человека»; 117312, Москва, ул. Губкина, д. 3; e-mail: art.isaev@gmail.com; SPIN-код: 2623–0638;

*Деев Роман Вадимович* — кандидат медицинских наук, заведующий кафедрой патологической анатомии федерального государственного бюджетного образовательного учреждения высшего образования «Северо-Западный государственный медицинский университет им. И. И. Мечникова» Министерства здравоохранения Российской Федерации; 191015, Санкт-Петербург, Кирочная ул., д. 41; e-mail: romdey@gmail.com; ORCID: 0000–0001–8389–3841; SPIN-код: 2957–1687.

# СТАНДАРТЫ ОКАЗАНИЯ МЕДИЦИНСКОЙ ПОМОЩИ / STANDARDS OF MEDICAL CARE

## ВИЗУАЛИЗАЦИЯ ПОРАЖЕНИЯ ЛЕГКИХ ПРИ ИНФЕКЦИИ COVID-19*

Руководство для рентгенологов Британского
Общества Торакальной Радиологии
(BSTI — British Society of Thoracic Imaging)

Версия 2
16 марта 2020 г.

## THORACIC IMAGING IN THORACIC IMAGING IN COVID-19 INFECTION

British Society of Thoracic British Society of Thoracic British Society of Thoracic Imaging

Version 2
16th March 2020 March 2020

* Перевод: Д. Ф. Вардиков, А. С. Жорина.

# ПЦР

- Мазок из зева
- Проблема с доступностью
- Когда запрос превысит время исполнения сроки могут значительно увеличиться
- В Китае закончились ПЦР-тесты, поэтому для диагностики стали применять КТ
- Чувствительность ПЦР 60-70% и начальный результат может быть ложноотрицательным
- Повторное тестирование пациентов создаёт дополнительные задержки в получении результатов ПЦР

# Протоколы в отделении

**Должны быть разработаны локальные стандарты работы с учётом:**

- Минимизации риска для сотрудников
- Контроля инфекции
- Наличия палатного рентгеновского аппарата
- Наличия стандартного рентгеновского аппарата в отделении
- Транспортировки пациента в рентгеновское отделение
- КТ- исследования
- Генеральной уборки

# Назначение лучевого обследования

**Во всех направлениях должна быть отражена достаточная клиническая информация**

**Отделения должны сотрудничать с клиницистами для обеспечения релевантной клинической информации во всех направлениях на исследование**

- Подозрение на COVID-19
- Риск инфицирования – влияет на то как, где и когда пациенту будет проводиться исследование
- Лейкоцитоз/лимфопения – обычно присутствуют у больных COVID-19
- С-реактивный белок – у пациентов с COVID-19 редко в норме
- Актуальные данные респираторного анамнеза
- Анамнез курения (стаж)

# Визуализация

- КТ не играет роли в **диагностике** COVID-19, кроме пациентов в **тяжёлом состоянии**, **или при недоступности ПЦР**
- Визуализация (рентгенография и КТ) может влиять на **ведение** конкретного пациента, лечение **осложнений** или определение **альтернативного диагноза**

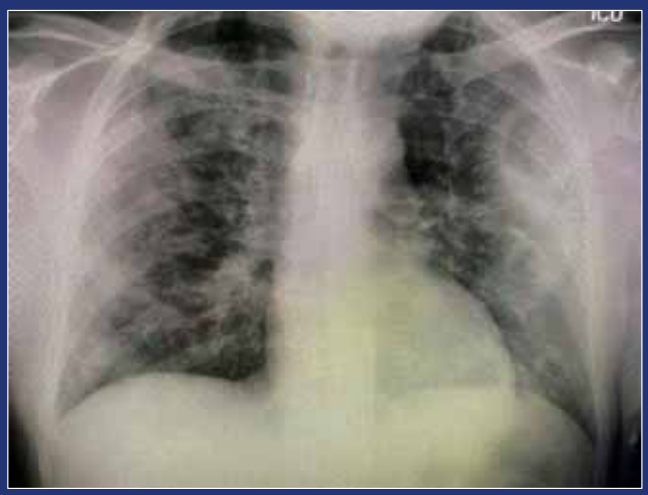

* За исключением пациентов с ХОБЛ, тогда <90%.
** На этом этапе типичные изменения могут быть случайной находкой, их сопоставляют с клинико-лабораторными данными для определения вероятности COVID-19.
*** Классические изменения на КТ необходимо относить либо к категории «лёгкие», либо «умеренные/тяжёлые».

# Паттерны КТ

| Паттерн | Описание |
|---|---|
| **КЛАССИЧЕСКИЙ COVID-19** *(100% уверенность в наличии COVID)* | Участки уплотнения по типу матового стекла преобладают в периферических отделах нижних долей, множественные двусторонние*<br>±<br>• «булыжная мостовая»<br>• Периферическая консолидация**<br>• Воздушная бронхография<br>• Обратное гало/перилобулярный паттерн** |
| **ВЕРОЯТНЫЙ COVID-19** *(71-99% уверенность в наличии COVID)* | • Сочетание перибронхиальной и периферической консолидации в нижних долях<br>• Обратное гало/перилобулярный паттерн**<br>• Мало «матового стекла» |
| **НЕОДНОЗНАЧНЫЙ** *(<70% уверенность в наличии COVID)* | • Не укладывается в паттерны однозначного, неоднозначного COVID или НЕ-COVID<br>• Имеются вышеописанные КТ-паттерны, но клинические данные не соответствуют или клиническая картина предполагает альтернативный диагноз (например, интерстициальные заболевания лёгких или заболевания соединительной ткани) |
| **НЕ-COVID** *(70% уверенность в альтернативном диагнозе)* | • Долевая пневмония<br>• Инфекция с формированием полостей<br>• «Дерево в почках»/центрилобулярные очаги<br>• Лимфаденопатия, выпот<br>• Установленный лёгочный фиброз |

** >1 очага, но м.б. односторонним, часто, но не всегда двусторонний[1]*
*** т.е. паттерны организующейся пневмонии*

# ПРИМЕРЫ

- Нижеприведенные примеры – это недавние случаи из Великобритании
- Обратите внимание, что клиническое подозрение является **ОБЯЗАТЕЛЬНЫМ**
- Без клинического подозрения лучевая картина неспецифична и может отражать множество других процессов

## КЛАССИЧЕСКИЙ ПАТТЕРН COVID19

Булыжная мостовая и консолидация

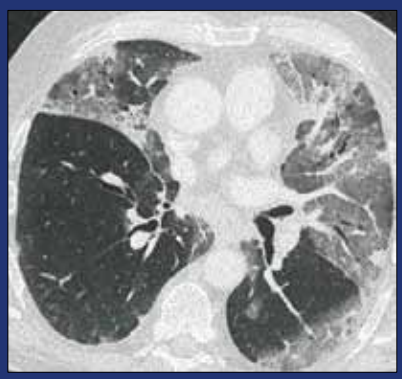

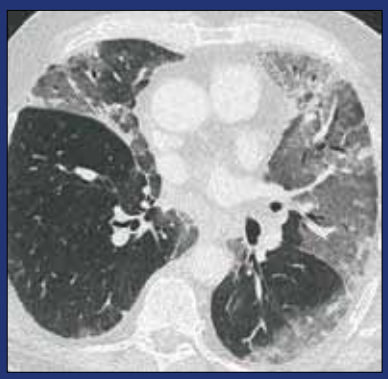

# КЛАССИЧЕСКИЙ ПАТТЕРН COVID19

## Матовое стекло, обратное гало и перилобулярное распространение

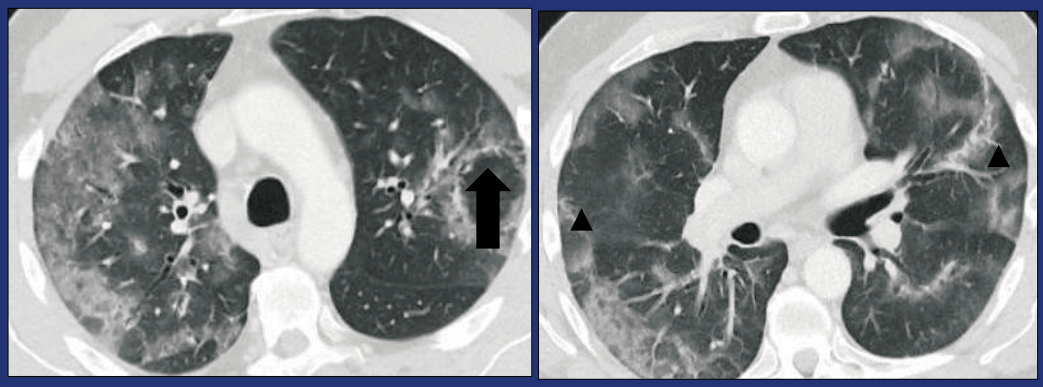

**Обратное гало (стрелка) и перилобулярные уплотнения (головки стрелок) являются признаками организующейся пневмонии**

## Паттерны организующейся пневмонии

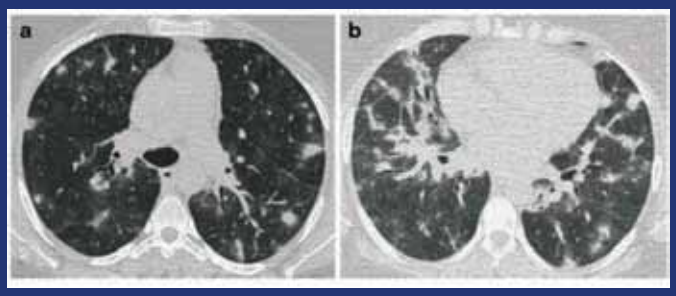


Перибронхиальная консолидация и разнокалиберные очаги

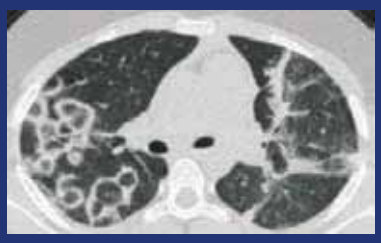

Паттерн обратного гало

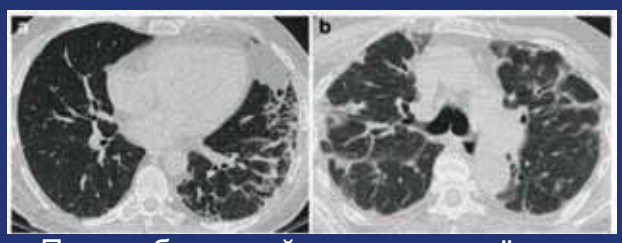


Перилобулярный паттерн «нечёткие арки» (“fuzzy arcades”)

Случай предоставлен: Roberton BJ, Hansell DM. Organizing pneumonia: a kaleidoscope of concepts and morphologies. Eur Radiol (2011) 21:2244–2254

## ВЕРОЯТНЫЙ ПАТТЕРН COVID19

Перибронхиальный и очаговый паттерны организующейся пневмонии, воздушная бронхография, нет матового стекла

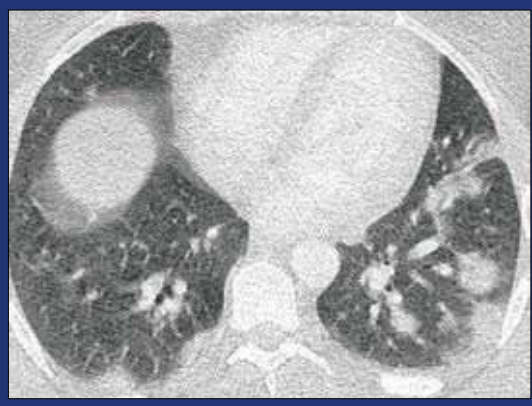

## НЕОДНОЗНАЧНЫЙ ПАТТЕРН COVID19

Матовое стекло? из-за контрастирования и/или гипостатические изменения

**Требуется клинико-радиологическое сопоставление**.
Лихорадка, С-реактивный белок и, в особенности, **лимфопения**, делают диагноз COVID19 более вероятным

# Не COVID19

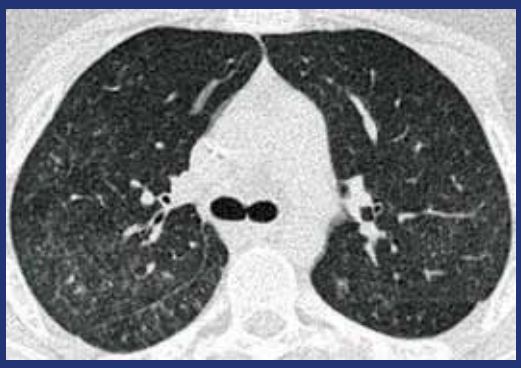

**0.6 мм реконструкции КТ легких, аксиальный срез, легочное окно**

**8 мм MIP реконструкции**

Лимфома Беркитта, панцитопения. Лихорадка в течении 5 дней с диареей. «Дерево в почках» (MIP изображение) и отрицательный тест на COVID (при взятии изначальных мазков).

# Изменения в динамике

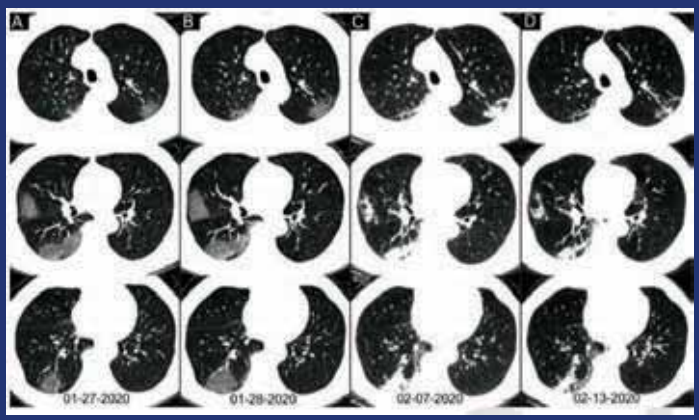


КТ грудной клетки 62-летнего мужчины с лихорадкой в течение 2 недель и одышкой в течение 1 дня. Отрицательные результаты анализа ПЦР на SARS-CoV-2 с использованием образцов мазка полученных 3 и 11 февраля 2020 года соответственно. (Столбец А) На аксиальных срезах КТ грудной клети определяются множественные уплотнения легочной ткани по типу "матового стекла" с двух сторон. (Столбец Б) На аксиальных срезах КТ грудной клети определяется нарастание множественных уплотнений легочной ткани по типу "матового стекла" с двух сторон. (Столбец С) На аксиальных срезах КТ грудной клети определяется прогрессирование заболевания с переходом изменений из уплотнений по типу "матового стекла" в множественные участки организующейся консолидации. (Столбец D) На аксиальных срезах КТ грудной клети определяется частичное разрешение организующейся консолидации.

***Ai et al. Radiology. 2020 Feb 26:200642. doi: 10.1148/radiol.2020200642***

## Результаты рентгенографии

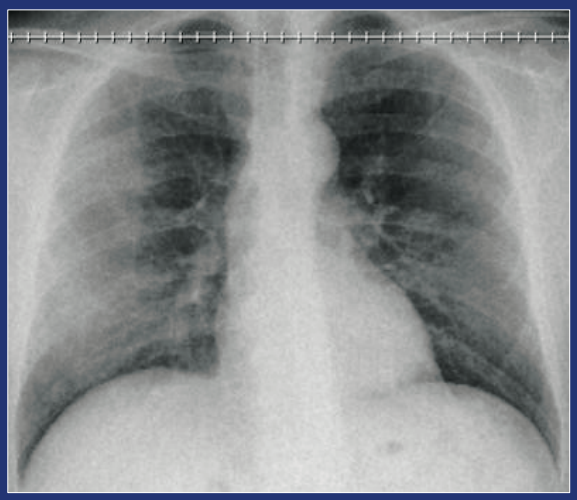

**Классическая картина Двусторонние изменения в периферических отделах легких**

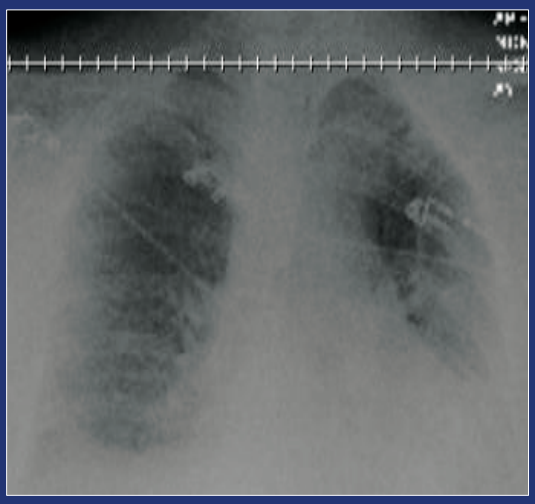

**Изображение низкого качества, интерпретации не подлежат**

## Классический паттерн при COVID-19

- Изменения по типу «матового стекла» в периферических отделах легких
- Могут определятся изменения по типу «булыжной мостовой»
- Организующаяся пневмония

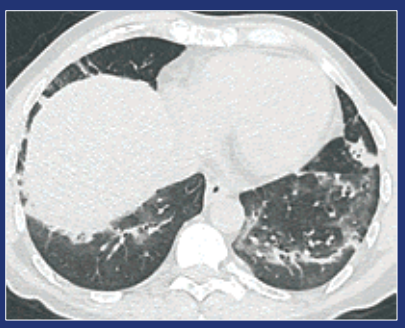

## Неоднозначный паттерн COVID-19

- Пятнистые изменения по типу «матового стекла» в периферических отделах
- Фиброзные изменения в сочетании с изменениями по типу «матового стекла»
- Сложный паттерн

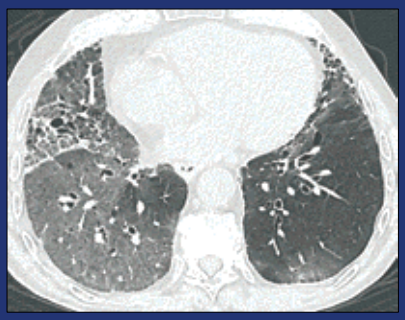

## Не COVID19

**Изменения не характерные для COVID -19:**

- Долевая пневмония
- Полостные образования инфекционной природы
- Изменения по типу «дерева в почках»
- Выпот (жидкость в плевральной полости)

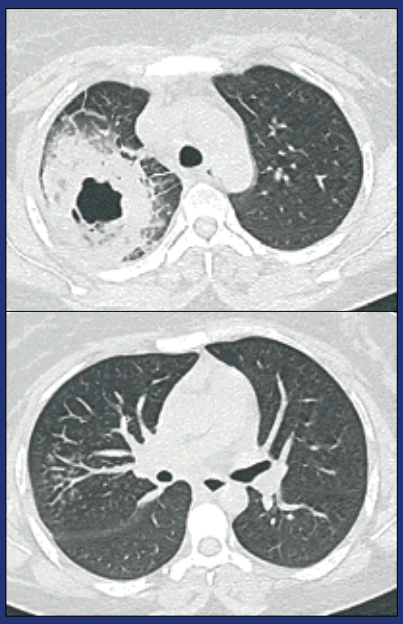

Дифференциальная диагностика может быть затруднена при наличии эмфиземы или интерстициальных заболеваний легких

# Норма

- Важно помнить, что отсутствие изменений на КТ могут наблюдаться на ранней стадии инфекции COVID-19

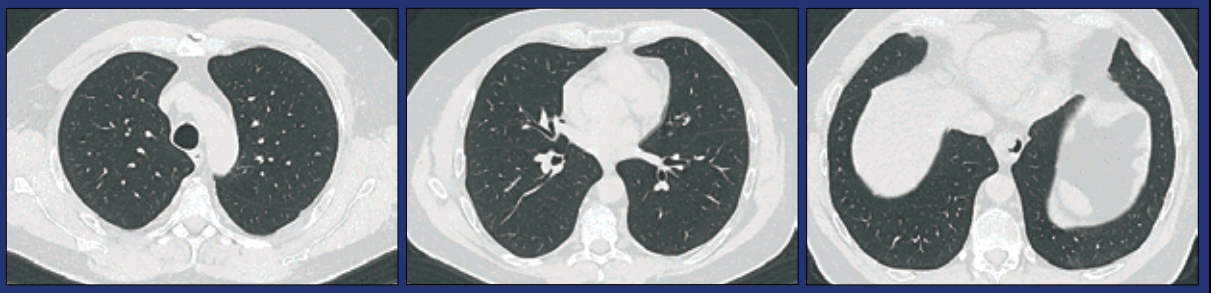

# КТ паттерн и количественная оценка изменений

| Лучевая картина | Паренхиматозные изменения в легких | Степень выраженности |
|---|---|---|
| **Классический/вероятный /неоднозначный** | До трех локальных участков уплотнения максимальным диаметром до 3 см | Легкая |
| | Более трех локальных участков уплотнения максимальным диаметром более 3 см | Средняя/ тяжелая* |

*** Разница между средней и тяжелой формами субъективна и, скорее всего, будет отличаться у пациентов. Следует учитывать изменения в сочетании с клинической картиной.**

# КТ паттерн и количественная оценка изменений (2)

| Лучевая картина при вероятной COVID-19 | | Степень выраженности |
|---|---|---|
| Изменения по типу «матового стекла» | До трех локальных участков уплотнения максимальным диаметром до 3 см | Легкая |
| Изменения по типу «матового стекла» | Более трех локальных участков уплотнения максимальным диаметром более 3 см | Средняя / Тяжелая * |
| Локальные участки по типу «матового стекла» с ранней консолидацией | | Средняя / Тяжелая * |
| Диффузные изменения по типу «матового стекла» или консолидация на фоне деформации бронхо-сосудистого рисунка | | Тяжелая |

*** Разница между средней и тяжелой формами субъективна и, скорее всего, будет отличаться у пациентов. Следует учитывать изменения в сочетании с клинической картиной**

Протокол КТ данных

Ранее выявленные изменения в легких
Эмфизема: отсутствует/легкая/средняя/тяжелая
Фиброзные изменения: отсутствую/легкие/средние/тяжелые
Находки
Норма
Классическая/вероятная COVID-19
Преобладающие изменения: двустороннее поражение, базальные отделы легких, изменения по типу «матового стекла»/изменения по типу «булыжной мостовой»/периферическая консолидация/обратное гало/перилобулярные изменения
Другие изменения:
Неоднозначная COVID-19
Не подходящие для классических изменений, пациентов без COVID-19 или клинических данных
Расположение изменений по типу «матового стекла» не в периферических отделах/сложные изменения/одностороння локализация изменений/другое
Не-COVID-19
Долевая пневмония/полостные образования/изменения по типу «дерева в почках»/центрилобулярные узелки/лимфаденопатия/скопление жидкости в плевральной полости
Другие изменения:

Распределение изменений (отделы)
Верхние Средние Нижние Случайные

Центральные 2\3 Периферические 1\3

Бронхоцентрические (да\нет)
Другие находки

Заключение:
1. Норма. Корреляция с ПЦР, изменений на КТ может не быть на ранней стадии.
2. Классическая/вероятная COVID-19
Степень тяжести
Легкая Изменения по типу «матового стекла», до трех локальных участков уплотнения максимальным диаметром до 3 см
Средняя/тяжелая Изменения по типу «матового стекла», более трех локальных участков уплотнения максимальным диаметром более 3 см, консолидация, деформация бронхо-сосудистого рисунка
3. Неоднозначная COVID-19
Степень тяжести
Легкая До трех локальных участков уплотнения максимальным диаметром до 3 см
Средняя/тяжелая Более трех локальных участков уплотнения максимальным диаметром более 3 см
4. Не COVID-19
Корреляция с ПЦР

Коды для поиска в радиологической информационной системе:
CVCX0 = норма CVCX1 = классическая/вероятная CVCX2 = неоднозначная CVCX2 = не COVID-19

Протокол классического рентгенологического исследования

Находки

Норма

COVID-19 нельзя исключить. Соотносить с ПЦР.

Классическая/ вероятная COVID-19

Множественные уплотнения преимущественно в нижней доле, в периферических отделах с двух сторон (>> с одной стороны)

Неоднозначная COVID-19

Изменения, которые не подходят для классической иле не COVID-19 инфекции

Не-COVID-19

Пневмоторакс/долевая пневмония/скопление жидкости в плевральной полости(ях)/отек легких.

Другие изменения

Количественные показатели заболевания

Легкая / Средняя / Тяжелая

Другие находки

Коды для поиска в радиологической информационной системе:
CVCXO = норма CVCX1 = классическая CVCX2 = неоднозначная CVCX2 = не COVID-19

# План действий

- Случайные находки на рентгенограмме. Необходимо дать четкий план действий рентгеновской службе, относительно того, с кем связаться и что делать дальше в такой ситуации

Работа со случайными находками на КТ, например, патологические изменения в базальных отделах легких при исследовании КТ брюшной полости и малого таза

- Кадровое планирование, ведомственные решения о распределении работников отделения, вызове работника на рабочее место при необходимости

- Находки на рентгенограмме при обследовании пациентов, предполагающие наличие COVID-19: основанные на клинических данных – если пациент не сильно болен в соответствии с предлагаемым алгоритмом = с упоминанием классической/вероятной COVID-19, нужна самоизоляция пациента и клинически повторное обследование, в случаях когда это необходимо

# База данных

- Для передачи данных (случая) https://bit.ly/BSTICovid19_Database
- Библиотека https://bit.ly/BSTICOVID19_Teaching_Library
- Обновления можно найти на сайте www.bsti.org.uk или на Facebook (@BSTImaging) или Twitter (@BSTImaging)
- BSTI благодарит профессора Николая Сверзеллати и его команду в Парме, Италия, за обмен информацией и изображениями

# Содержание журнала за 2019 год

## № 1/2019


10 ЛЕТ ЖУРНАЛУ «ЛУЧЕВАЯ ДИАГНОСТИКА И ТЕРАПИЯ» . . . 5

**РЕДАКЦИОННАЯ СТАТЬЯ**

НОВЫЕ ПОДХОДЫ К РАЗРАБОТКЕ АЛГОРИТМОВ ИСКУССТВЕННОГО ИНТЕЛЛЕКТА В ДИАГНОСТИКЕ РАКА ЛЕГКОГО . . . 8
*А. А. Мелдо, Л. В. Уткин, Т. Н. Трофимова, М. А. Рябинин, В. М. Моисеенко, К. В. Шелехова*

**ЛЕКЦИИ, ОБЗОРЫ**

ЗАБОЛЕВАНИЯ КОСТНОГО МОЗГА: ДИАГНОСТИКА БЕЗ ПУНКЦИИ . . . 19
*Ю. В. Назинкина*

ЦЕРЕБРАЛЬНЫЕ ВЕНОЗНЫЕ ТРОМБОЗЫ: ВОЗМОЖНОСТИ СОВРЕМЕННЫХ ВЫСОКОТЕХНОЛОГИЧНЫХ МЕТОДОВ ЛУЧЕВОЙ ДИАГНОСТИКИ . . . 26
*О. В. Лукина, Е. В. Бубнова, В. И. Амосов, Г. А. Фиалковский*

**ОРИГИНАЛЬНЫЕ СТАТЬИ**

УЛЬТРАЗВУКОВЫЕ ОСОБЕННОСТИ МОРФОЛОГИИ ВТОРОГО СЕГМЕНТА ПОЗВОНОЧНЫХ АРТЕРИЙ И ИХ ГЕМОДИАМИКИ У ЗДОРОВЫХ ЛИЦ И У ПАЦИЕНТОВ С РАЗЛИЧНЫМИ СТАДИЯМИ АРТЕРИАЛЬНОЙ ГИПЕРТЕНЗИИ . . . 33
*Ю. Г. Гаевский, В. Р. Вебер, В. М. Захарова, И. В. Яросвет, М. М. Берегов*

СОВРЕМЕННАЯ ДИАГНОСТИКА СПОНДИЛОДИСЦИТОВ: ОСНОВНЫЕ КТ- И МР-ПРИЗНАКИ . . . 39
*А. С. Винокуров, О. И. Беленькая, А. Л. Юдин, А. В. Ким*

МАГНИТНО-РЕЗОНАНСНАЯ ТОМОГРАФИЯ ПРИ КОМПРЕССИОННОЙ МИЕЛОПАТИИ У ПАЦИЕНТОВ С ИНФЕКЦИОННЫМИ СПОНДИЛИТАМИ . . . 48
*М. Е. Макогонова, Т. Н. Трофимова, А. Ю. Мушкин*

ВОЗМОЖНОСТИ МАГНИТНО-РЕЗОНАНСНОЙ ТОМОГРАФИИ В ДИАГНОСТИКЕ КОМПРЕССИОННО-ИШЕМИЧЕСКИХ НЕВРОПАТИЙ РУК У ПАЦИЕНТОВ С ГИПОТИРЕОЗОМ . . . 55
*Е. В. Ширяева, А. С. Никищенкова, С. Н. Жулёв, В. С. Жулёв, Н. М. Жулёв, Ю. Ш. Халимов, О. А. Загребельная, М. Н. Карпенко*

ПЕРФУЗИОННАЯ КОМПЬЮТЕРНАЯ ТОМОГРАФИЯ В УТОЧНЕНИИ ПРИРОДЫ ОЧАГОВОЙ ПАТОЛОГИИ ЛЕГКИХ . . . 62
*И. Д. Лагкуева, Н. И. Сергеев, П. М. Котляров, Т. Р. Измайлов, В. В. Падалко, В. А. Солодкий*

ПЕРФУЗИОННАЯ КОМПЬЮТЕРНАЯ ТОМОГРАФИЯ ПОДЖЕЛУДОЧНОЙ ЖЕЛЕЗЫ. МЕТОДИКА ИССЛЕДОВАНИЯ. ПОКАЗАТЕЛИ ПЕРФУЗИИ В ПОДЖЕЛУДОЧНОЙ ЖЕЛЕЗЕ В НОРМЕ . . . 69
*М. Я. Беликова*

ИССЛЕДОВАНИЕ ВОЗМОЖНОСТЕЙ КОМПЬЮТЕРНОГО АВТОМАТИЗИРОВАННОГО АНАЛИЗА ДЛЯ ЗАДАЧ ЭФФЕКТИВНОЙ ДИАГНОСТИКИ ДИССЕМИНИРОВАННОГО РАКА ПРЕДСТАТЕЛЬНОЙ ЖЕЛЕЗЫ . . . 74
*А. В. Еременко, Н. Э. Косых, В. А. Разуваев, С. З. Савин*

ЛУЧЕВАЯ ДИАГНОСТИКА ИЗМЕНЕНИЙ КОСТНОЙ ТКАНИ ПРИ МЕТАСТАТИЧЕСКОМ РАКЕ ПОЧКИ . . . 86
*Д. В. Семенов, В. И. Широкорад, Н. А. Митрофанов, С. В. Кострицкий, В. Ю. Старцев*

**КЛИНИЧЕСКОЕ НАБЛЮДЕНИЕ**

РЕДКИЙ СЛУЧАЙ САРКОМЫ ЮИНГА ГРУДНОГО ОТДЕЛА ПОЗВОНОЧНИКА . . . 92
*П. Л. Андропова, П. В. Гаврилов, М. Е. Макогонова, Д. Б. Маламашин*

**ОРГАНИЗАЦИЯ СЛУЖБЫ, СТАНДАРТЫ**

СТАНДАРТЫ УЛЬТРАЗВУКОВОГО ИССЛЕДОВАНИЯ ПРИ АНТЕНАТАЛЬНОЙ ГИБЕЛИ ПЛОДА . . . 98
*В. Ф. Беженарь, Л. А. Иванова, Н. В. Белитченко*

**ХРОНИКА**

ECR 2019 — РОССИЯ В ЦЕНТРЕ ВНИМАНИЯ . . . 105

VI МЕЖДУНАРОДНЫЙ КОНГРЕСС И ШКОЛА ДЛЯ ВРАЧЕЙ «КАРДИОТОРАКАЛЬНАЯ РАДИОЛОГИЯ» . . . 107

КАК ПОКОРИТЬ МИР . . . 109

ЛУЧШИЕ ПРАКТИКИ В ЛУЧЕВОЙ ДИАГНОСТИКЕ . . . 110

BAYER–ПОЛИСАН: ДОСТИЖЕНИЯ И ПЕРСПЕКТИВЫ . . . 111


## № 2/2019


**РЕДАКЦИОННАЯ СТАТЬЯ**

ПРЕНАТАЛЬНАЯ ПРОТОННАЯ МАГНИТНО-РЕЗОНАНСНАЯ СПЕКТРОСКОПИЯ ГОЛОВНОГО МОЗГА . . . 5
*Т. Н. Трофимова, А. Д. Халиков, М. Д. Семенова, А. А. Богдан*

**АНАЛИТИЧЕСКИЕ ОБЗОРЫ**

СОВРЕМЕННЫЕ МЕТОДЫ ЛУЧЕВОЙ ДИАГНОСТИКИ ГЛИОМ . . . 15
*Н. А. Костеников, А. В. Поздняков, В. Ф. Дубровская, О. Ю. Миролюбова, Ю. Р. Илющенко, А. А. Станжевский*

МЕТОДЫ МАШИННОГО ОБУЧЕНИЯ В СЕГМЕНТАЦИИ ГЛИОМ ДЛЯ ПЛАНИРОВАНИЯ СТЕРЕОТАКСИЧЕСКОЙ ЛУЧЕВОЙ ТЕРАПИИ . . . 24
*А. В. Далечина, М. Г. Беляев, А. Н. Тюрина, С. В. Золотова, И. Н. Пронин, А. В. Голанов*

**ЛЕКЦИЯ**

КОМПЬЮТЕРНАЯ И МАГНИТНО-РЕЗОНАНСНАЯ ТОМОГРАФИЯ В ДИАГНОСТИКЕ ПЕРИТОНЕАЛЬНОГО КАРЦИНОМАТОЗА . . . 32
*Н. А. Рубцова, А. В. Левшакова, А. О. Пешков, В. М. Хомяков, А. Б. Уткина, Д. В. Сидоров, Н. А. Гришин*

**ЭКСПЕРИМЕНТАЛЬНАЯ СТАТЬЯ**

ТЕОРЕТИЧЕСКОЕ ОБОСНОВАНИЕ И ЭКСПЕРИМЕНТАЛЬНОЕ ИССЛЕДОВАНИЕ КОМПЛЕКСА MN(II) С ГЕКСАМЕТИЛПРОПИЛЕНАМИНОКСИМОМ В КАЧЕСТВЕ ПАРАМАГНИТНОГО КОНТРАСТНОГО ПРЕПАРАТА ДЛЯ ВИЗУАЛИЗАЦИИ ЗЛОКАЧЕСТВЕННЫХ НОВООБРАЗОВАНИЙ . . . 42
*В. Ю. Усов, М. Л. Белянин, В. Д. Филимонов, М. Г. Данилец, И. В. Мильто, Ж. В. Веснина, М. А. Зоркальцев, М. А. Лучич, Н. Л. Шимановский*

**ОРИГИНАЛЬНЫЕ СТАТЬИ**

МР-МОРФОМЕТРИЯ СУБПОЛЕЙ И СУБРЕГИОНОВ ГИППОКАМПА В НОРМЕ И ПРИ РЯДЕ ПСИХИЧЕСКИХ ЗАБОЛЕВАНИЙ . . . 50
*Н. И. Ананьева, Е. В. Андреев, Т. А. Саломатина, Л. Р. Ахмерова, Р. В. Ежова, Н. Г. Незнанов, Н. М. Залуцкая*

ДИАГНОСТИЧЕСКИЕ КРИТЕРИИ ПОРОГОВЫХ ЗНАЧЕНИЙ ФРАКЦИОННОЙ АНИЗОТРОПИИ В ОЦЕНКЕ РИСКА КОГНИТИВНЫХ НАРУШЕНИЙ У ПАЦИЕНТОВ С ДИСЦИРКУЛЯТОРНОЙ ПАТОЛОГИЕЙ ГОЛОВНОГО МОЗГА . . . 59
*И. М. Левашкина, С. В. Серебрякова, О. В. Тихомирова, Е. В. Китайгородская*

МР-МОРФОМЕТРИЯ И ДИФФУЗИОННО-ТЕНЗОРНАЯ МРТ В ОЦЕНКЕ ИЗМЕНЕНИЙ МОЗОЛИСТОГО ТЕЛА У ДЕТЕЙ СО СПАСТИЧЕСКОЙ ДИПЛЕГИЕЙ . . . 66
*В. С. Львов, А. В. Поздняков, Д. О. Иванов, Т. А. Александров, Т. В. Мелашенко, Л. М. Макаров, О. Ф. Позднякова, В. А. Александрович*

ОСОБЕННОСТИ ЛУЧЕВОЙ КАРТИНЫ ВНЕБОЛЬНИЧНОЙ ПНЕВМОНИИ ПРИ ИНТЕРСТИЦИАЛЬНЫХ ЗАБОЛЕВАНИЯХ ЛЕГКИХ . . . 72
*В. П. Золотницкая, А. А. Сперанская, Н. С. Яковлева*

МР-ЭЛАСТОГРАФИЯ ПОДЖЕЛУДОЧНОЙ ЖЕЛЕЗЫ: МЕТОДИКА ИССЛЕДОВАНИЯ, ПОКАЗАТЕЛИ В НОРМЕ, ПЕРВЫЕ РЕЗУЛЬТАТЫ ПРИМЕНЕНИЯ У ПАЦИЕНТОВ С АДЕНОКАРЦИНОМОЙ ПОДЖЕЛУДОЧНОЙ ЖЕЛЕЗЫ НА ЭТАПЕ ПЛАНИРОВАНИЯ ПАНКРЕАТОДУОДЕНАЛЬНОЙ РЕЗЕКЦИИ . . . 80
*М. Я. Беликова, Т. Н. Трофимова, М. Ю. Кабанов, К. В. Семенцов*

РУБЕЦ НА МАТКЕ ПОСЛЕ ОПЕРАЦИИ КЕСАРЕВА СЕЧЕНИЯ И ОПТИМАЛЬНЫЙ АЛГОРИТМ ДИАГНОСТИКИ ЕГО СОСТОЯНИЯ . . . 85
*О. Н. Ножницева, И. А. Семенов, В. Ф. Беженарь*

МАГНИТНО-РЕЗОНАНСНАЯ ТОМОГРАФИЯ МЫШЦ В ДИАГНОСТИКЕ ПОСТНАГРУЗОЧНОГО РАБДОМИОЛИЗА . . . 91
*С. Н. Бардаков, А. Н. Бельских, Н. Н. Рыжман, И. С. Железняк, С. С. Багненко, В. А. Царгуш, А. А. Емельянцев, Г. Г. Романов, М. О. Мавликеев, Р. В. Деев*

**СТАНДАРТЫ ОКАЗАНИЯ МЕДИЦИНСКОЙ ПОМОЩИ**

СОВРЕМЕННЫЙ МЕТОДИЧЕСКИЙ ПОДХОД К ПРОВЕДЕНИЮ МРТ ПРИ РАКЕ ПРЯМОЙ КИШКИ . . . 102
*П. Ю. Гришко, А. В. Мищенко, Ю. А. Гринфельд, Д. В. Самсонов, А. М. Карачун*

**ХРОНИКА** . . . 108

**НЕКРОЛОГ** . . . 110

**№ 3/2019**

**РЕДАКЦИОННАЯ СТАТЬЯ**
ОСНОВЫ СИСТЕМЫ VI-RADS — КОНЦЕПЦИЯ МУЛЬТИПАРАМЕТРИЧЕСКОЙ МАГНИТНО-РЕЗОНАНСНОЙ ТОМОГРАФИИ ПРИ РАКЕ МОЧЕВОГО ПУЗЫРЯ . . . 5
*А. В. Мищенко, А. В. Васильев, А. С. Петрова, В. В. Данилов*
**ОБЗОРЫ**
СОВРЕМЕННЫЕ МЕТОДЫ ИЗУЧЕНИЯ ДИСТРАКЦИОННОГО РЕГЕНЕРАТА С ПРИМЕНЕНИЕМ ЛУЧЕВОЙ ДИАГНОСТИКИ . . . 14
*К. А. Дьячков, А. В. Губин, А. Ю. Васильев, Г. В. Дьячкова, А. М. Аранович*
РАДИАЦИОННО-ИНДУЦИРОВАННЫЙ ЦИСТИТ . . . 22
*О. В. Корытов, Л. И. Корытова, А. Р. Ахтемзянов, М. И. Школьник, В. П. Сокуренко*
МУЛЬТИПАРАМЕТРИЧЕСКАЯ МРТ У БОЛЬНЫХ ЛОКАЛИЗОВАННЫМ РАКОМ ПРЕДСТАТЕЛЬНОЙ ЖЕЛЕЗЫ ПОСЛЕ РАДИКАЛЬНОЙ ДИСТАНЦИОННОЙ ЛУЧЕВОЙ ТЕРАПИИ . . . 32
*М. В. Крупина, Т. Н. Трофимова, М. Ю. Валько*
**ОРИГИНАЛЬНЫЕ СТАТЬИ**
СОПОСТАВЛЕНИЕ ДИФФУЗИОННО-ВЗВЕШЕННОЙ МРТ И ПЭТ/КТ С [$^{11}$C]МЕТИОНИНОМ У БОЛЬНЫХ С ГЛИАЛЬНЫМИ ОПУХОЛЯМИ ГОЛОВНОГО МОЗГА . . . 42
*Т. Ю. Скворцова, Ж. И. Савинцева, Д. В. Захс, А. Ф. Гурчин, А. И. Холявин, Т. Н. Трофимова*
ДИФФУЗИОННО-ТЕНЗОРНАЯ МРТ В ДИАГНОСТИКЕ ПЕРИНАТАЛЬНОГО ГИПОКСИЧЕСКИ-ИШЕМИЧЕСКОГО ПОРАЖЕНИЯ ГОЛОВНОГО МОЗГА У НЕДОНОШЕННЫХ НОВОРОЖДЕННЫХ . . . 53
*В. С. Львов, А. В. Поздняков, Д. О. Иванов, Т. В. Мелашенко, Л. М. Макаров, О. Ф. Позднякова*
ОБЪЕКТИВИЗАЦИЯ ПСИХИЧЕСКИХ РАССТРОЙСТВ С ПРИМЕНЕНИЕМ СПЕЦИАЛЬНЫХ МЕТОДИК МАГНИТНО-РЕЗОНАНСНОЙ ТОМОГРАФИИ В СИСТЕМЕ МОНИТОРИНГА ПСИХИЧЕСКОГО ЗДОРОВЬЯ ВОЕННОСЛУЖАЩИХ . . . 60
*Д. А. Тарумов, А. А. Марченко, А. Г. Труфанов, Г. Г. Романов, А. В. Лобачев, Э. М. Мавренков, Д. Н. Исхаков, И. С. Железняк, В. К. Шамрей, Г. Е. Труфанов, А. Я. Фисун*
СОВРЕМЕННЫЕ ПОДХОДЫ К РАННЕЙ ЛУЧЕВОЙ ДИАГНОСТИКЕ КОСТНЫХ И ЦЕРЕБРАЛЬНЫХ МЕТАСТАЗОВ ПЕРИФЕРИЧЕСКОГО НЕМЕЛКОКЛЕТОЧНОГО РАКА ЛЕГКОГО . . . 71
*А. В. Ларюков, Е. К. Ларюкова, М. К. Михайлов*
ПРИМЕНЕНИЕ КОЛИЧЕСТВЕННОЙ КОМПЬЮТЕРНОЙ ТОМОГРАФИИ ДЛЯ ВЫЯВЛЕНИЯ НАРУШЕНИЙ МИНЕРАЛЬНОЙ ПЛОТНОСТИ КОСТНОЙ ТКАНИ У ПАЦИЕНТОВ С ПСИХИЧЕСКИМИ ЗАБОЛЕВАНИЯМИ . . . 77
*Н. И. Ананьева, С. Э. Лихоносова, Н. Г. Незнанов, Г. Э. Мазо, Р. Ф. Насырова, Н. А. Шнайдер, Л. В. Липатова, К. В. Рыбакова, Л. В. Малышко, Ф. Ш. Гаждиева, Ю. В. Коцюбинская, Е. В. Андреев*
ОРТОВОЛЬТНАЯ РЕНТГЕНОТЕРАПИЯ В ЛЕЧЕНИИ БОЛЬНЫХ ГОНАРТРИТОМ 0–2 СТАДИИ: ОТДАЛЕННЫЕ РЕЗУЛЬТАТЫ РАНДОМИЗИРОВАННОГО ИССЛЕДОВАНИЯ. ДИНАМИКА БОЛЕВОГО СИНДРОМА . . . 86
*М. В. Макарова, Л. В. Титова, М. Ю. Вальков*
**НАБЛЮДЕНИЕ ИЗ ПРАКТИКИ**
ДИНАМИЧЕСКОЕ НАБЛЮДЕНИЕ РЕБЕНКА С ГИПОКСИЧЕСКИМ ПОВРЕЖДЕНИЕМ ГОЛОВНОГО МОЗГА ПОСЛЕ УТОПЛЕНИЯ ПРИ ПОМОЩИ МАГНИТНО-РЕЗОНАНСНОЙ ТОМОГРАФИИ . . . 94
*П. Л. Андропова, П. А. Попов, П. В. Гаврилов*
**ОРГАНИЗАЦИЯ СЛУЖБЫ И ОБРАЗОВАНИЕ**
ЛУЧЕВАЯ ДИАГНОСТИКА 2018 В ЦИФРАХ И ФАКТАХ . . . 100
*Т. Н. Трофимова, О. В. Козлова*
**ЮБИЛЕИ И ХРОНИКА** . . . 103

**№ 4/2019**

**РЕДАКЦИОННАЯ СТАТЬЯ**
ЭФФЕКТИВНОСТЬ МУЛЬТИПАРАМЕТРИЧЕСКОГО УЛЬТРАЗВУКОВОГО ИССЛЕДОВАНИЯ С ПРИМЕНЕНИЕМ КОМПРЕССИОННОЙ ЭЛАСТОГРАФИИ В РАННЕЙ ДИАГНОСТИКЕ ОБРАЗОВАНИЙ МОЛОЧНОЙ ЖЕЛЕЗЫ . . . 6
*Е. А. Бусько, В. В. Семиглазов, А. В. Мищенко, К. В. Козубова, А. С. Шишова, М. И. Арабачян, Е. В. Костромина, П. В. Криворотько*
**ОБЗОРЫ И ЛЕКЦИИ**
РОЛЬ КОМПЬЮТЕРНОЙ ТОМОГРАФИИ В РАННЕМ ВЫЯВЛЕНИИ ТУБЕРКУЛЕЗА ОРГАНОВ ДЫХАНИЯ, В ТОМ ЧИСЛЕ У ЛИЦ, ЖИВУЩИХ С ВИЧ-ИНФЕКЦИЕЙ . . . 14
*И. Ю. Мастерова, С. Ю. Дегтярева, А. Н. Наркевич, Л. А. Шлыкова, Е. В. Зайцева, П. В. Гаврилов*
**ЛУЧЕВАЯ ДИАГНОСТИКА: ОРИГИНАЛЬНЫЕ СТАТЬИ**
ОПТИМИЗАЦИЯ НИЗКОДОЗОВОГО ПРОТОКОЛА СКАНИРОВАНИЯ ОРГАНОВ ГРУДНОЙ КЛЕТКИ В ДИАГНОСТИКЕ ОЧАГОВ ПО ТИПУ «МАТОВОГО СТЕКЛА» С ПРИМЕНЕНИЕМ АЛГОРИТМОВ ИТЕРАТИВНЫХ РЕКОНСТРУКЦИЙ . . . 20
*Г. В. Беркович, Л. А. Чипига, А. В. Водоватов, А. Ю. Силин, А. А. Каратецкий, Г. Е. Труфанов*
РОЛЬ КОМПЛЕКСНОГО ЛУЧЕВОГО ОБСЛЕДОВАНИЯ В ФОРМИРОВАНИИ МОРФО-ПАТОГЕНЕТИЧЕСКОГО ПОДХОДА К ВЫБОРУ РЕЖИМОВ ЛЕЧЕБНОГО ВОЗДЕЙСТВИЯ В САНАТОРИИ У БОЛЬНЫХ ДОРСОПАТИЯМИ . . . 33
*С. В. Шершнёв, В. В. Ипатов, И. И. Халипова, Л. А. Кулова, В. Н. Малаховский, И. В. Бойков, Т. Е. Рамешвили, Г. Г. Романов, В. С. Бабирин, И. С. Железняк*
СИСТЕМАТИЗАЦИЯ ПРОТОКОЛА МАГНИТНО-РЕЗОНАНСНОЙ ТОМОГРАФИИ У ЖЕНЩИН С ПЕРВИЧНО-ВЫЯВЛЕННЫМИ ЗЛОКАЧЕСТВЕННЫМИ НОВООБРАЗОВАНИЯМИ ОРГАНОВ ТАЗА . . . 41
*Т. А. Берген, В. А. Фокин, Г. Е. Труфанов*
ВОЗМОЖНОСТИ МУЛЬТИПАРАМЕТРИЧЕСКОЙ МАГНИТНО-РЕЗОНАНСНОЙ ТОМОГРАФИИ В ОЦЕНКЕ ЭФФЕКТИВНОСТИ НЕОАДЪЮВАНТНОГО ЛЕЧЕНИЯ РАКА ПРЯМОЙ КИШКИ . . . 49
*П. Ю. Гришко, А. В. Мищенко, О. В. Ивко, Д. В. Самсонов, А. М. Карачун*
КОМПЬЮТЕРНАЯ ТОМОГРАФИЯ КАК МЕТОД КОНТРОЛЯ ПРОВЕДЕНИЯ ЧРЕСКОЖНОЙ ПУНКЦИОННОЙ КРИОАБЛЯЦИИ ОПУХОЛЕЙ . . . 57
*И. А. Буровик, Г. Г. Прохоров*
**ЛУЧЕВАЯ ТЕРАПИЯ: ОРИГИНАЛЬНЫЕ СТАТЬИ**
СОВРЕМЕННЫЕ ПОДХОДЫ ЛУЧЕВОЙ ТЕРАПИИ ПРИ СОМАТОТРОПИНОМАХ . . . 66
*З. Ю. Халимова, С. С. Иссаева*
ДИНАМИКА МОРФОЛОГИЧЕСКИХ ИЗМЕНЕНИЙ ПО ДАННЫМ МРТ ПРИ ОРТОВОЛЬТНОЙ РЕНТГЕНОТЕРАПИИ У БОЛЬНЫХ ГОНАРТРИТОМ 0–2 СТАДИИ: ОТДАЛЕННЫЕ РЕЗУЛЬТАТЫ РАНДОМИЗИРОВАННОГО ИССЛЕДОВАНИЯ . . . 71
*М. В. Макарова, И. А. Черных, Л. В. Титова, М. Ю. Вальков*
ФАРМАКОКИНЕТИЧЕСКАЯ МОДЕЛЬ И РАСЧЕТ ПОГЛОЩЕННЫХ ДОЗ ПРИ РАДИОНУКЛИДНОЙ ТЕРАПИИ РАКА ЩИТОВИДНОЙ ЖЕЛЕЗЫ . . . 80
*А. В. Матвеев*
**НАБЛЮДЕНИЕ ИЗ ПРАКТИКИ**
ВЫСОКОТЕХНОЛОГИЧНЫЕ МЕТОДЫ В ДИАГНОСТИКЕ РАКА ГОРТАНИ . . . 87
*Ю. Н. Припорова, А. Л. Серебряков, Б. В. Куц, В. С. Ушаков, В. В. Ипатов, И. В. Бойков*
РЕДКОЕ НАБЛЮДЕНИЕ ДВУСТОРОННЕГО ПНЕВМОТОРАКСА У ПАЦИЕНТА С БУЛЛЕЗНОЙ ЭМФИЗЕМОЙ ЕДИНСТВЕННОГО ЛЕГКОГО И МЕДИАСТИНАЛЬНОЙ ГРЫЖЕЙ ПОСЛЕ ПНЕВМОНЭКТОМИИ . . . 93
*А. С. Бенян, А. Е. Юдин, М. П. Айрапетова*
**СТАНДАРТЫ ОКАЗАНИЯ МЕДИЦИНСКОЙ ПОМОЩИ**
МАГНИТНО-РЕЗОНАНСНАЯ ЭНТЕРОГРАФИЯ ПРИ ВОСПАЛИТЕЛЬНЫХ ЗАБОЛЕВАНИЯХ ТОНКОЙ КИШКИ. КРИТЕРИИ АНАЛИЗА ИЗОБРАЖЕНИЙ . . . 98
*Е. К. Яковлева, Т. Н. Трофимова*
**ХРОНИКА** . . . 109

# ПРАВИЛА ДЛЯ АВТОРОВ

1. Статьи для публикации должны быть написаны на русском языке, иметь реферат (резюме), ключевые слова (3–4) на русском и английском языках.

2. К статье должен быть приложен пакет документов: экспертное заключение о возможности открытого опубликования (для ведомственных организаций), направление на печать от организации, заполненный лицензионный договор (**Соглашение на передачу прав**). Все документы должны быть подписаны и заверены печатями организаций.

**Без сопроводительных документов статья в печать не принимается.**

3. Статьи представляются в редакцию на электронных и бумажных носителях. Если у автора есть затруднения с пересылкой статьи по почте, предоставление материала возможно в электронном виде. Все страницы должны быть пронумерованы от первой до последней страницы, без пропусков и литерных добавлений (например, 2а и т. п.).

3. Объем статьи не должен превышать:

3.1. Передовая статья, обзор, лекция — до 25 страниц;

3.2. Оригинальная статья — до 15 страниц;

3.3. Рекомендации для врачей — до 5 страниц;

3.4. Рецензии, информация, хроника — до 3 страницы.

4. Статья должна иметь следующие разделы.

4.1. Титульный лист — указываются название статьи, инициалы и фамилии авторов, полное название учреждения, город на русском и английском языках. Титульный лист должен быть подписан всеми авторами.

4.2. Резюме — 200–250 слов — должно отражать структуру статьи (введение, цели, задачи, материалы и методы, результаты исследования, заключение).

4.3. Основной текст должен включать в себя следующие разделы, расположенные в установленном порядке:

4.3.1. Введение;

4.3.2. Материалы и методы исследования — обязательно указываются сведения о статистической обработке экспериментального или клинического материала;

4.3.3. Результаты и их обсуждение;

4.3.4. Заключение;

4.3.5. Литература.

5. Каждая таблица должна иметь номер и название. Рисунки, графики, схемы должны быть черно-белыми с различимой штриховкой, выполнены в электронном (отдельными файлами с сохранением возможности редактирования) и бумажном вариантах отдельно от текста, а также иметь подрисуночные подписи без сокращений и дублироваться в тексте.

*Подписи под рисунками и названиями таблиц дублируются на английском языке.*

При включении в публикацию растровой графики (сканированных, цифровых снимков, снимков с экрана мониторов и т. п.) предпочтение отдается рисункам с размером меньшей стороны не менее 5 см (640 пикселей), в форматах pdf, tiff, jpeg (максимальное качество).

6. Библиографический список.

6.1. В журнале используется Ванкуверский формат цитирования, который подразумевает отсылку на источник в квадратных скобках и последующее упоминание источников в списке литературы в порядке упоминания. Страница указывается внутри скобок, через запятую и пробел после номера источника: [6, с. 8].

6.1. Библиографические описания источников располагают в порядке упоминания их в тексте статьи и нумеруют арабскими цифрами.

6.2. В лекции можно давать список рекомендуемой литературы, и тогда в тексте ссылаться на источники не обязательно.

6.3. Все русскоязычные источники литературы должны быть продублированы на английском языке. Перевод размещается рядом с русским вариантом в квадратных скобках.

6.4. В библиографическом списке указываются все авторы цитируемых работ.

6.5. Ссылки на цитируемые работы в тексте дают в виде порядковых номеров, заключенных в квадратные скобки. В список литературы включаются только рецензируемые источники (статьи из научных журналов и монографии), упоминающиеся в тексте статьи. Не следует включать в список литературы авторефераты, диссертации, учебники, учебные пособия, ГОСТы, информацию с сайтов, статистические отчеты, статьи в общественно-политических газетах, на сайтах и в блогах.

**Если необходимо сослаться на данные источники, следует поместить информацию о них в сноску.**

6.5. Примеры:

1. Ткаченко Б.И. Физиология человека. СПб.: Наука, 2000. 400 с. [Tkachenko B.I. Human Physiology. SPb.: Science, 2000. 400 pp. (*In Russ.*)].

2. Шабанов П.Д. Механизмы лекарственной зависимости // *Медицинский академический вестник*. 2001. Т. I, № 1. С. 27–35 [Shabanov P.D. Mechanisms of drug dependence // *Medical academic Bulletin*. 2001. Vol. I, No. 1. pp. 27–35 (*In Russ.*)].

3. Лебедев А.А.Поведенческие эффекты алаптида у крыс-изолянтов // *Эмоциональное поведение* / Под ред. Е.С.Петрова. СПб.: Питер, 2000. С. 56–78 [Lebedev A.A. Behavioral effects of peptide in rats-isolants // *Emotional behavior* / ed. E.S.Petrov. SPb.: Peter, 2000. pp. 56–78 (*In Russ.*)].

6.6. При описании источника следует указывать его DOI.

Например: Фамилия И.О., Фамилия И.О. Название статьи. *Название журнала*. Год; Том (Номер):0000. DOI: 10.13655/1.6.1234567.

7. Данные об авторах статьи должны включать следующие сведения: фамилия, имя, отчество, место работы с указанием индекса, города и страны, адрес для переписки и номер телефона для связи, e-mail, номера ORCID и SPIN каждого из авторов статьи.

8. Все термины, употребляемые в статье, должны строго соответствовать действующим номенклатурам (анатомической, гистологической и др.), названия лекарственных средств — Государственной Фармакопее, единицы физических величин — системе единиц СИ.

9. Все статьи, поступившие в редакцию, подвергаются тщательному рецензированию. Рукопись, содержащая статистические данные, направляется помимо рецензента по соответствующей рубрике и рецензенту по статистике. Если у рецензентов возникают вопросы, статья возвращается авторам на доработку. Редакция имеет право запросить исходную базу данных, на основании которой производились расчеты в случаях, когда возникают вопросы о качестве статистической обработки. Окончательным сроком для постановки в план печати считать дату поступления доработанного варианта рукописи. Редакция оставляет за собой право внесения редакторских изменений в текст, не искажающих смысла статьи.

10. После текста статьи необходимо указать авторский вклад в подготовку статьи согласно Правилам авторства: 1. Вклад в концепцию и план исследования; 2. Вклад в сбор данных; 3. Вклад в анализ данных и выводы; 4. Вклад в подготовку рукописи.

11. Авторское право на конкретную статью принадлежит авторам статьи, что отмечается знаком ©. За издательством остается право на оформление, издание, распространение и доведение до всеобщего сведения публикаций, а также включение журнала в различные базы данных и информационные системы.

**При перепечатке статьи или ее части ссылка на журнал обязательна.**

12. Редакция высылает авторам 1 копию журнала, в котором опубликована статья, по запросу авторов.

13. Редакция не выплачивает гонорара за статьи и не взимает плату за опубликование рукописей.

14. Журнал публикует рекламу по профилю журнала в виде отдельных рекламных модулей, статей, содержащих коммерческую информацию по профилю журнала с указанием «Публикуется на правах рекламы». Размещение рекламы в журнале платное.

Объем помещения рекламной информации в журнале ограничен.

15. Материалы в электронном виде следует направлять по электронной почте: *ooo.bmoc@mail.ru*, включая их как вложенный файл (документ Word, для растровых рисунков и фотографий — tiff, pdf, jpeg) с указанием в теме письма «Лучевая диагностика и терапия».

**Подготовка статей**

Для представления статьи авторы должны подтвердить нижеследующие пункты. Рукопись может быть возвращена авторам, если она им не соответствует.

1. Эта статья ранее не была опубликована, а также не представлена для рассмотрения и публикации в другом журнале (или дано объяснение этого в Комментариях для редактора).

2. Файл отправляемой статьи представлен в формате документа OpenOffice, Microsoft Word, RTF или WordPerfect.

3. Приведены полные интернет-адреса (URL) для ссылок там, где это возможно.

4. Текст набран с полуторным межстрочным интервалом; используется кегль шрифта в 12 пунктов; для выделения используется курсив, а не подчеркивание (за исключением интернет-адресов); все иллюстрации, графики и таблицы расположены в соответствующих местах в тексте, а не в конце документа.

5. Текст соответствует стилистическим и библиографическим требованиям, описанным в Руководстве для авторов, расположенном на странице «О журнале».

6. Если вы отправляете статью в рецензируемый раздел журнала, то выполнены требования документа Обеспечение слепого рецензирования.

**Авторские права**

Авторы, публикующие в данном журнале, соглашаются со следующим:

1. Авторы сохраняют за собой авторские права на работу и предоставляют журналу право первой публикации работы на условиях лицензии Creative Commons Attribution License, которая позволяет другим распространять данную работу с обязательным сохранением ссылок на авторов оригинальной работы и оригинальную публикацию в этом журнале.

2. Авторы сохраняют право заключать отдельные контрактные договорённости, касающиеся не-эксклюзивного распространения версии работы в опубликованном здесь виде (например, размещение ее в институтском хранилище, публикацию в книге), со ссылкой на ее оригинальную публикацию в этом журнале.

3. Авторы имеют право размещать их работу в сети Интернет (например в институтском хранилище или персональном сайте) до и во время процесса рассмотрения ее данным журналом, так как это может привести к продуктивному обсуждению и большему количеству ссылок на данную работу (См. The Effect of Open Access).

**Приватность**

Имена и адреса электронной почты, введенные на сайте этого журнала, будут использованы исключительно для целей, обозначенных этим журналом, и не будут использованы для каких-либо других целей или предоставлены другим лицам и организациям.

**Мы рады всем Вашим статьям, представленным в наш журнал!**

**Редакция оставляет за собой право сокращения и стилистической правки текста без дополнительных согласований с авторами.**
**Мнение редакции может не совпадать с точкой зрения авторов опубликованных материалов.**
**Редакция не несет ответственности за последствия, связанные с неправильным использованием информации.**

**Лучевая диагностика и терапия**

Свидетельство о регистрации: ПИ № ФС77 38910 от 17.02.2010 г.

Корректор: Т. В. Руксина
Верстка: К. К. Ершов

НЕИОННЫЙ
# ОМНИСКАН®
ГАДОДИАМИД

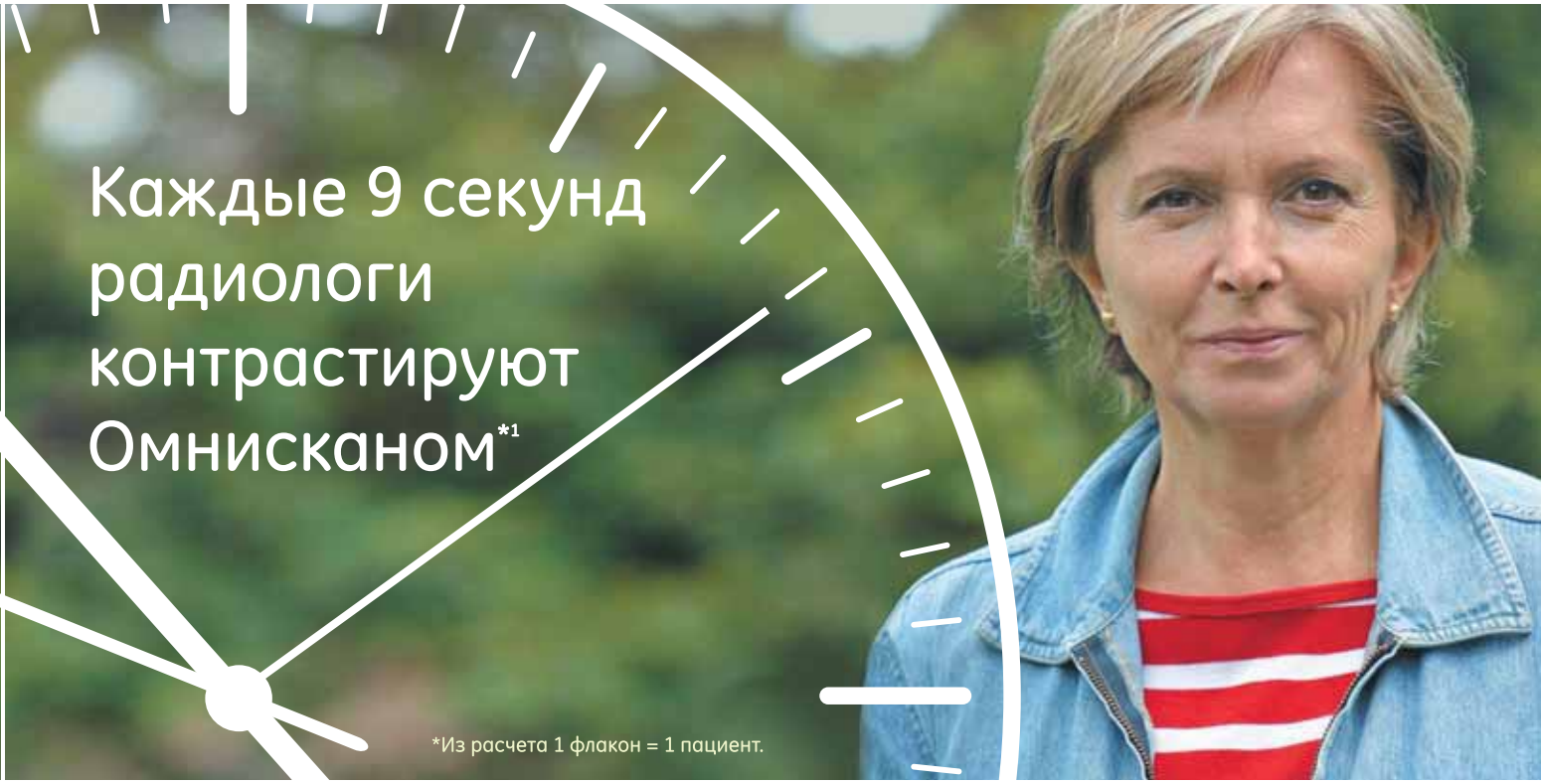


## Омнискан®

- **Качественная визуализация**
  для широкого спектра показаний[2–11]
- **Благоприятный профиль переносимости**[2,4–7]
  ни одного клинически подтвержденного случая НСФ с 2008 года[2]
- **Удобство применения**
  разнообразие форм выпуска

на правах рекламы

НСФ — нефрогенный системный фиброз.
ЖНВЛП — жизненно необходимые и важнейшие лекарственные препараты.

Информация для работников здравоохранения. Имеются противопоказания. Перед назначением препарата ознакомьтесь, пожалуйста, с полной версией инструкции по медицинскому применению.

**Ссылки: 1.** Data on file_Omniscan Administrations, GE Healthcare, 2017. **2.** Data on file_Pharmacovigilance, GE Healthcare, 2017. **3.** Инструкция по медицинскому применению препарата Омнискан®. **4.** *Prince M.* et al. Am J Roentgenol 2011; 196: W138–W143. **5.** *Jung J-W.* et al. Radiol 2012; 264: 414–22. **6.** *Bruder O.* et al. J Am Coll Cardiol Imag 2011; 4: 1171–6. **7.** *Murphy K.P.J.* et al. Acad Radiol 1999; 6: 656–64. **8.** *Warner E.* et al. J Am Med Assoc 2004; 292: 1317–25. **9.** *Herborn C.U.* et al. Am J Roentgenol 2008; 190: 173–7. **10.** *Schaefer P.J.* et al. Radiology 2006; 238: 827–40. **11.** *Nael K.* et al. Radiology 2007; 242: 600–9.

**ООО «ДжиИ Хэлскеа Фарма»**
123112 г. Москва, Пресненская наб., 10
Тел.: (495) 411 9806, факс: (495) 739 6932

**gehealthcare.ru**

© Компания General Electric, 2020 г. Все права защищены.

JB39199RU(2)

# Теперь не нужно покупать новый МРТ, чтобы делать исследования быстрее!

## 88% ежедневных МР-исследований[1] вы можете проводить быстрее!

Технология **Compressed SENSE позволяет ускорить получение различных МР-последовательностей** для широкого спектра анатомических структур.

- Применима для исследования практически любой области тела.
- Совместима с различными методами сканирования и типами контрастирования.

Теперь вы сами выбираете, что вам нужно:

С технологией Compressed SENSE вы можете **проводить исследование быстрее** с эквивалентным качеством изображения.

С технологией Compressed SENSE вы можете проводить исследование за то же время **с более высоким качеством изображения.**

## Всегда есть способ изменить жизнь к лучшему!

Представленное приложение устанавливается на магнитно-резонансные системы Philips. По вопросам совместимости с вашим оборудованием проконсультируйтесь с представителем компании.

[1] Valid for Philips Ingenia systems. Based on aggregated global clinical utilization data and C-SENSE sequence compatibility criteria, 2018